Филиал Российского государственного университета физической культуры, спорта и туризма в г. Иркутске

Кафедра естественных наук с курсом медико-биологических дисциплин

УТВЕРЖДАЮ:
Директор Иркутского филиала РГУФКСиТ
_____ Е.В.Воробьева
«__» _____2010 года.

А.М.Садовникова.

АНАТОМИЯ СИСТЕМ ОРГАНОВ ИСПОЛНЕНИЯ И ОБЕСПЕЧЕНИЯ ДВИГАТЕЛЬНОЙ ДЕЯТЕЛЬНОСТИ ЧЕЛОВЕКА

Практикум

2010г.

УДК
ББК

Садовникова А.М.
Анатомия систем органов исполнения и обеспечения двигательной деятельности человека: Практикум. – Иркутск: Издательство, 2010. -98 с.

Практикум соответствует государственному образовательному стандарту дисциплины «Анатомия» направления подготовки специалистов 032101.65 «Физическая культура и спорт». Практикум содержит рекомендации к самостоятельной учебной работе студентов, которые облегчают процесс получения знаний, умений и навыков по анатомии систем органов исполнения и обеспечения двигательной деятельности человека и систематизирует наглядную информацию, которую необходимо усвоить при самостоятельной подготовке. В предлагаемом практикуме материал излагается не по отдельным занятиям, а по обобщенным темам. В нем не рассматриваются вопросы, излагаемые преимущественно в лекционном курсе. В конце пособия даны задания, выполнение которых позволит студенту выделить для себя самое важное и поможет усвоить пройденный материал.

Предназначен для *самостоятельной работы* студентов 1 курса, изучающих дисциплину «Анатомия».

Рецензент: кандидат медицинских наук, доцент А.А.Бочкарев

СОДЕРЖАНИЕ

ВВЕДЕНИЕ В АНАТОМИЮ
Методы анатомии
Клетки, ткани, органы, системы органов
РАЗДЕЛ 1. АНАТОМИЯ ОРГАНОВ СИСТЕМ ИСПОЛНЕНИЯ ДВИЖЕНИЙ ЧЕЛОВЕКА
Кости и их соединения
Мышцы
РАЗДЕЛ 2. АНАТОМИЯ ОРГАНОВ СИСТЕМ ОБЕСПЕЧЕНИЯ ДВИГАТЕЛЬНОЙ ДЕЯТЕЛЬНОСТИ ЧЕЛОВЕКА
Пищеварительная система
Дыхательная система
Мочеполовая система
Сердечно-сосудистая система и органы иммуногенеза

ВВЕДЕНИЕ В АНАТОМИЮ
Методы анатомии

Изучая анатомию на анатомических препаратах, студент должен соотносить получаемые сведения с живым человеком. Поэтому важное значение приобретает изучение анатомии на натурщике или на самом себе путем наблюдения, прощупывания (пальпации) и простукивания (перкуссии).

Наблюдение позволяет определить на теле расположение его частей, контуры мышц (особенно в их сокращенном состоянии), ход подкожных вен и т. п. На рентгенограммах устанавливаются контуры костей, соотношение их компактного и губчатого веществ, контуры мышц и подкожного жирового слоя, форма суставных поверхностей, положение и размеры сердца и отходящих от него крупных сосудов, положение печени и куполов диафрагмы и т. д.

Прощупыванием (пальпацией — от лат. pa1paio) определяются кос, костные выступы (бугорки, отростки), суставы, поверхностно расположенные лимфатические узлы (например, нижнечелюстные и подбородочные, при расслабленной передней брюшной стенке — нижняя граница печени, положение отдельных частей кишечника (например, сигмовидной кишки) и т. п. Прощупывать следует кончиками пальцев.

Простукивание (перкуссия — от лат. pergio) выполняется кончиком среднего пальца правой кисти по средней фаланге третьего пальца левой кисти, наложенного на поверхность тела. Раздающийся при этом звук определяется наличием или отсутствием в этом месте резонирующей полости в виде органов, содержащих воздух. Если, например, постучать по передней стенке грудной полости в серединной ее части, звук будет тупым из-за расположенного здесь сердца, при постукивании по боковой части звук будет высоким, так как здесь находятся заполненные воздухом легкие. Если в положении испытуемого лежа простукивать переднюю стенку брюшной полости справа, перемещая пальцы снизу вверх, то вначале звуки будут высокими (петли кишечника заполнены газами), а у нижнего края правой реберной дуги они станут более низкими в связи с тем, что здесь располагается печень. Метод простукивания используется при установлении нижних границ легких, границ сердца, нижней границы печени.

При работе с натуральными анатомическими препаратами основным методом служит **препарирование**, т. е. рассечение, расслоение мягких тканей скальпелем или ножницами с выделением в их толще костей, мышц, внутренних органов, сосудов и нервов. При этом необходимо соблюдать гигиенические правила, не выносить препараты из мест, предназначенных для их хранения и изучения, работать в халатах, резиновых перчатках, избегать повреждений на кожных покровах кистей, тщательно мыть руки после занятий, использовать только, те препараты, которые находятся в фиксирующих жидкостях (например, в растворе формалина).

Клетки, ткани, органы, системы органов

Клетка - это элементарная живая система, способная к самообновлению, саморегуляции и самовоспроизведению, являющаяся структурной основой жизнедеятельности всех животных и растительных организмов. Различают два типа клеточной организации: прокариотический и эукариотический. Прокариотические клетки безъядерные, типичные для некоторых одноклеточных организмов - прокариотов (бактерии). Эукариотические клетки характерны для организмов - эукариотов; это растения, животные и грибы, большинство из которых являются многоклеточными организмами. Клетки, образующие ткани животных и растений, различаются по форме, размерам, внутреннему строению и функциям. Форма клеток очень различна. Размеры клеток колеблются от 5 до 200 микрон (мкм). Основные части клетки: клеточная мембрана**,** цитоплазма и ядро. Каждая из структурных единиц клетки имеет определенную функциональную значимость.

Ткань — это исторически сложившаяся (в процессе эволюции) система клеточных и неклеточных форм живого вещества, которые имеют сходные черты в строении, происхождении и выполняют характерные для данной ткани функции. К неклеточным структурам относятся симпласты и межклеточное вещество. Симпласт — это единая цитоплазматическая масса с большим количеством ядер (например, волокна скелетных мышц). Межклеточное вещество может быть жидким (например, плазма крови), желеобразным и плотной консистенции. Оно состоит из основного вещества и различного рода волокон. На протяжении всего периода существования тканевые структуры не остаются неизменными, они постоянно развиваются и изменяются. Различают следующие виды тканей: эпителиальные ткани, ткани внутренней среды, мышечные ткани и нервную ткань.

О каждой ткани нужно знать:

1) функции;
2) особенности строения и происхождения;
.4) классификацию;
4) место расположения;
5) краткую характеристику всех разновидностей.

Эпителиальные ткани (покровные, пограничные). Сделав зарисовки с микроскопических препаратов эпителиальных тканей, следует обратить внимание на то, что клетки ее расположены пластами; межклеточного вещества между ними мало, от прилегающей ткани они отделены перепонкой (базальной мембраной). В связи с особенностями строения и формы клеток обособляются несколько разновидностей эпителиальных тканей (см. схему). Сосудов в эпителиальной ткани нет, кровоснабжение ее осуществляется через капилляры подлежащей соединительной ткани.

Соединительные ткани. Соединительные ткани в отличие от эпителиальных характеризуются значительным развитием межклеточного вещества, наличием в нем коллагеновых и эластических волокон, которые придают ей прочность и эластичность. В зависимости от расположения структур и их физико-химических свойств различают ряд разновидностей соедини- тельных тканей (см. схему). Последовательно изучая каждый вид ткани на рисунках и под микроскопом, следует обратить внимание на то, что по мере уплотнения межклеточного вещества и ориентации его структур увеличивается прочность и уменьшается эластичность ткани. Защитные свойства соединительных тканей определяются не только механическими условиями (чем крепче, тем лучше), но и способностью клеток к фагоцитозу. Естественно, что в опорно-трофических тканях эти свойства проявляются в большей мере, чем в опорных, особенно в хрящевой и костной.

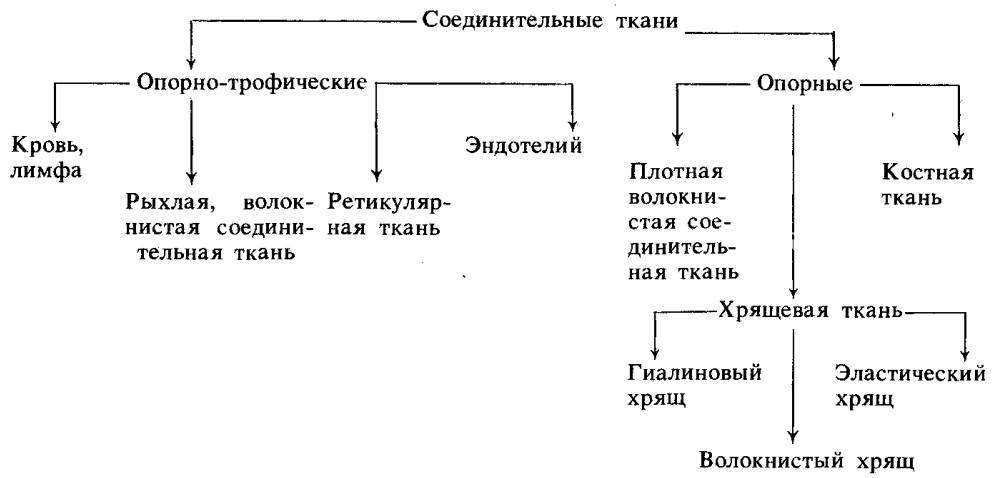

Мышечные ткани. Основное функциональное свойство мышечных тканей — сократимость, благодаря чему осуществляются движения тела, перемещения его в пространстве, движение крови по сосудам и т. п. Каждая из разновидностей мышечных тканей (см. схему) имеет особенности строения.

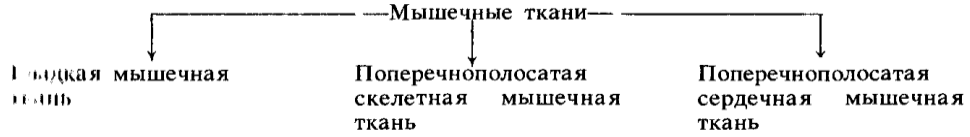

Гладкая мышечная ткань под микроскопом состоит из отдельных клеток вытянутой веретенообразной формы, прилегающих друг к другу. Цитоплазма их однородна, ядра расположены в центре клетки. На препарате скелетной поперечнополосатой мышечной ткани просматриваются отдельные волокна с большим количеством ядер, расположенных под оболочкой волокна. В их цитоплазме при большом увеличении видна поперечная исчерченность, связанная с неодинаковой преломляемостью света отдельными участками миофибрилл. Препарат мышцы сердца отличается от скелетной мышечной ткани некоторыми особенностями, к числу которых можно отнести расположение ядер в центре клетки и наличие вставочных пластинок, соединяющих между собой клетки. При большом увеличении заметно, что миофибриллы не всегда идут параллельно, а ветвятся, переплетаются и анастомозируют между собой в пределах клетки.

Нервная ткань. Из нервной ткани построена нервная система. Основными особенностями этой ткани являются возбудимость и проводимость. Компоненты структурной композиции нервной ткани (см. схему) обеспечивают прием информации, переработку и передачу ее на рабочие органы.

Орган – это часть тела, имеющая определенную форму, отличающаяся особой конструкцией, занимающая определенное место в организме и выполняющая характерную функцию. В образовании каждого органа участвуют различные ткани, одна является главной.

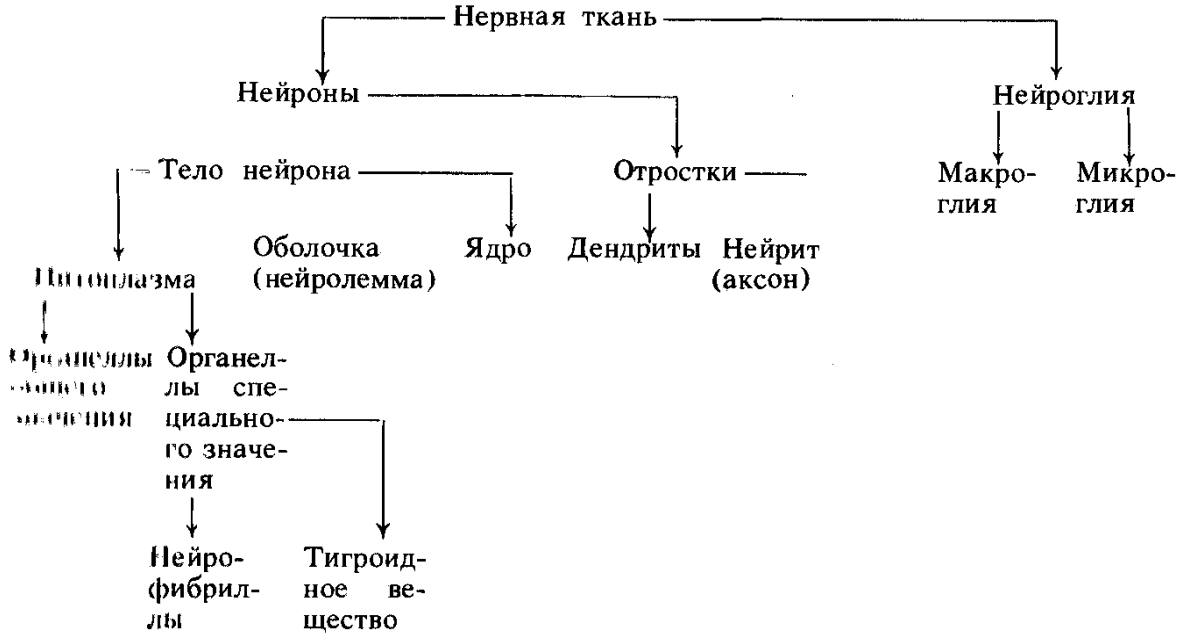

Система органов – органы, выполняющие единую функцию и имеющие общее происхождение. Выделяют системы органов пищеварения, дыхания, выделения и т.д.

Аппарат органов - органы, выполняющие единую функцию, но имеющие разное происхождение и строение: опорно-двигательный аппарат, мочеполовой аппарат, эндокринный аппарат.

Контрольные вопросы

1. Какие образования клетки относятся к органеллам общего и специального значения?
2. Какие структуры клетки осуществляют синтез белка?
3. Как построено ядро и какие функции оно выполняет?
4. Какие фазы проходит кариокинетическое деление клетки, какие морфологические изменения происходят в каждой из них?
5. В чем сущность простого и сложного деления клетки?
6. Каково строение неклеточных форм живого вещества?
7. Что такое ткань и какие основные виды тканей различают в организме человека?
8. Какие разновидности имеет эпителиальная ткань?
9. Чем отличается по строению и развитию соединительная ткань от эпителиальной, какие функции она выполняет?
10. Какие разновидности имеет мышечная ткань человека?
11. Что такое нейрон?
12. Какие оболочки имеют отростки нервных клеток?
13. Какую функцию выполняют митохондрии, гранулярная и агранулярная эндоплазматическая сеть?
14. Что такое орган, система органов, аппарат органов?

РАЗДЕЛ I. АНАТОМИЯ ОРГАНОВ СИСТЕМ ИСПОЛНЕНИЯ ДВИЖЕНИЙ ЧЕЛОВЕКА

Кости и их соединения

Кости. Совокупность костей и их соединений образует скелет, выполняющий в организме человека ряд функций: защитную, опорную, рессорную, локомоторную (двигательную), обменную и кроветворную. Основные части скелета: скелет туловища, головы, верхних и нижних конечностей. Форма костей — длинные, короткие и плоские, связана с выполняемой ими функцией. Там, где необходима прочность, — короткие, а где надо защитить жизненно важные органы — плоские. Кроме того, различают пневматические кости, внутри которых имеются полости, заполненные воздухом, что облегчает вес костей без уменьшения их прочности, и сесамовидные, развившиеся в сухожилиях мышц, способствующие увеличению плеча и изменению подхода мышц к костям. У длинной трубчатой кости имеется диафиз, тело (среднюю часть) и эпифизы (концы) — проксимальный и дистальный. Утолщенные концы трубчатых

костей обеспечивают прочность опоры и увеличивают силу полезного действия мышц.

Плотная соединительнотканная оболочка покрывает кость снаружи. Это надкостница. Она

плотно соединяется с веществом кости с помощью соединительнотканных волокон. Надкостница имеет два слоя: наружный — плотный, обильно снабженный сосудами и нервами и внутренний — костеобразующий, содержащий особые клетки — остеобласты, за счет которых происходит не только рост кости в толщину, но и срастание при переломе. Надкостница покрывает кость почти на всем протяжении, за исключением суставных поверхностей, которые обычно покрыты гиалиновым хрящом.

Под надкостницей расположено компактное вещество, а глубже — губчатое вещество, состоящее из отдельных костных пластинок, между которыми образуются ячейки. Костномозговая полость, находится в диафизе, заполнена костным мозгом. В диафизах компактное вещество составляет толстый слой, в эпифизах, а также в плоских и коротких костях — тонкий. Костные пластинки губчатого вещества расположены в разных направлениях по отношению друг к другу, так, чтобы противостоять силам сжатия растяжения. В области диафиза костный мозг имеет желтый цвет, н одержит много жира. Костный мозг, находящийся между перекладинами губчатого вещества, красный. Это — кроветворный орган. На наружной поверхности кости, особенно в области эпифизов, име- ется большое число отверстий, через которые внутрь кости проходят сосуды и нервы.

Таким образом, кость — орган, состоящий из комплекса тканей. Самой главной, определяющей функциональные и морфологические особенности этого органа является костная ткань.

Все составные компаненты кости хорошо видны на рентгенограмме длинной трубчатой кости. Нужно уметь разбирать рентгенограмму длинных, коротких, плоских и воздухоносных костей, отмечая особенности их строения. Изучая химический состав кости, необходимо обратить внимание то, что, что сухой ее остаток (кость содержит до 50 % воды) состоит из органических и неорганических веществ. О значении этих веществ для механических свойств кости говорят результаты следующих опытов. Если кость сжечь, она лишится органических веществ и, хотя сохранит свою форму, утратит эластичность, станет хрупкой, и ее можно будет стереть в порошок. Если кость положить в соляную кислоту, то соли (неорганические вещества) растворятся в ней, кость потеряет твердость, плотность и будет очень гибкой (ребро или малоберцовую кость можно завязать в узел), хотя форма ее также сохранится. На таблицах, анатомических препаратах и рентгенограммах костей, относящихся к различным возрастным группам, следует рассмотреть форму костей, степень выраженности гребней, бугорков, шероховатостей, форму суставных поверхностей, ростовые зоны, соотношение компактного и губчатого веществ, величины костномозговой

полости, направление перекладин губчатого вещества и его характер (крупноячеистое, среднеячеистое и мелкоячеистое).

Контрольные вопросы

1. Какие функции выполняет скелет человека?
2. Сколько костей входит в состав скелета человека и какие они бывают по форме?
3. Какие части различают в длинных костях?
4. Из каких веществ состоит кость и как изменяется с возрастом ее химический
5. Как изменяются свойства кости при прокаливании и после декальцинации?
6. Что такое надкостница и какова ее роль?
7. Какие стадии проходят кости при развитии?
8. Как происходит рост костей в длину и в ширину?
9. В каком возрасте заканчивается рост трубчатых костей в длину?
10. Какие факторы влияют на механические свойства костей?

Соединения костей. Прежде чем приступить к изучению соединений костей, необходимо повторить микроскопическое строение отдельных разновидностей соединительной ткани (плотной волокнистой, хрящевой), из которых построены большая часть непрерывных и компоненты прерывных соединений костей.

При изучении по учебнику этого раздела следует прежде всего рассмотреть виды соединений костей (см. схему). Каждый вид соединения костей надо охарактеризовать по строению и функции, определить местонахождение их в скелете человека. Особое внимание необходимо уделить изучению прерывных соединений, или суставов. На препаратах и рисунках нужно найти основные элементы сустава (суставные поверхности костей, покрытые хрящом; суставную полость, заполненную синовиальной жидкостью; суставную сумку), добавочные образования (внутрисуставные хрящи — диски, мениски; суставные губы, образования синовиальной оболочки) и разобрать функциональную значимость каждого из них. Рассматривая суставные поверхности костей в отдельных частях скелета, можно видеть, что они в определенной мере соответствуют друг другу (конгруэнтны); при этом чем больше соответствие поверхностей, тем меньше подвижность в соединении. Хрящ, покрывающий суставные поверхности, улучшает моделирование, является амортизатором и предотвращает срастание костей, а синовиальная жидкость, подобно гидравлической подушке, способствует более равномерному распределению давления на кости. Она увлажняет поверхности хряща, уменьшая трение, и участвует в питании хряща. Что касается дополнительных образований суставов, то они уподобляют друг другу соединяющиеся поверхности костей, являются амортизаторами и входят в состав укрепляющего аппарата.

При изучении факторов, укрепляющих суставы, надо обратить внимание на расположение связок, которые могут направлять или тормозить движения. Движения в суставах происходят вокруг осей вращения. Осью вращения называется линия, мысленно проводимая через суставные поверхности костей, вокруг которой происходит движение одной кости по отношению к другой. При этом следует помнить, что движения всегда происходят в плоскости, перпендикулярной оси вращения. Оси вращения и движения можно рассмотреть на примере плечевого сустава, который относится к шаровидным суставам и имеет 3 оси вращения: поперечную, сагиттальную и вертикальную. Если приложить карандаш к плечевому суставу в поперечном направлении к длине тела, соответственно поперечной оси, то движение плеча вперед будет сгибанием в плечевом суставе, а движение назад — разгибанием; если поставить карандаш в переднезаднем (сагиттальном) направлении соответственно сагиттальной оси, то движение руки в сторону до горизонтального уровня будет отведением, а обратное движение к туловищу — приведением; если поставить карандаш перпендикулярно обозначенным осям вдоль плечевой кости, он обозначит вертикальную ось, вокруг которой может происходить поворот плеча внутрь — пронация и кнаружи — супинация.

На подвижность в суставах влияют:

1) форма суставных поверхностей — в шаровидных суставах подвижность больше;

2) конгруэнтность суставных поверхностей соединяющихся костей (чем соответствие больше, тем подвижность меньше);

3) состояние суставной капсулы (чем она толще и больше натянута, тем подвижность меньше);

4) связочный аппарат (чем толще связки, тем в большей мере они ограничивают подвижность);

5) костные выступы, находящиеся на пути (по направлению) движения (например, большой вертел бедренной кости тормозит отведение бедра);

б) развитие мышц и степень их эластичности (чем сильнее развиты мышцы, окружающие сустав, тем подвижность меньше).

Тормозами являются мышцы, находящиеся на стороне, противоположной движению (чем менее эластична мышца, тем больше она тормозит движение). В справедливости этих положений можно убедиться на примере плечевого и тазобедренного суставов при выполнении натурщиком движений вокруг всех осей вращения выпрямленной ногой и выпрямленной рукой, согнутой в коленном суставе ногой и согнутой в локтевом суставе рукой, ногой в обычном положении и ногой в супинированном положении. При этом можно убедиться в том, что мягкие ткани (капсула, связки, мышцы) являются тормозами движений, а костные выступы — их ограничителями.

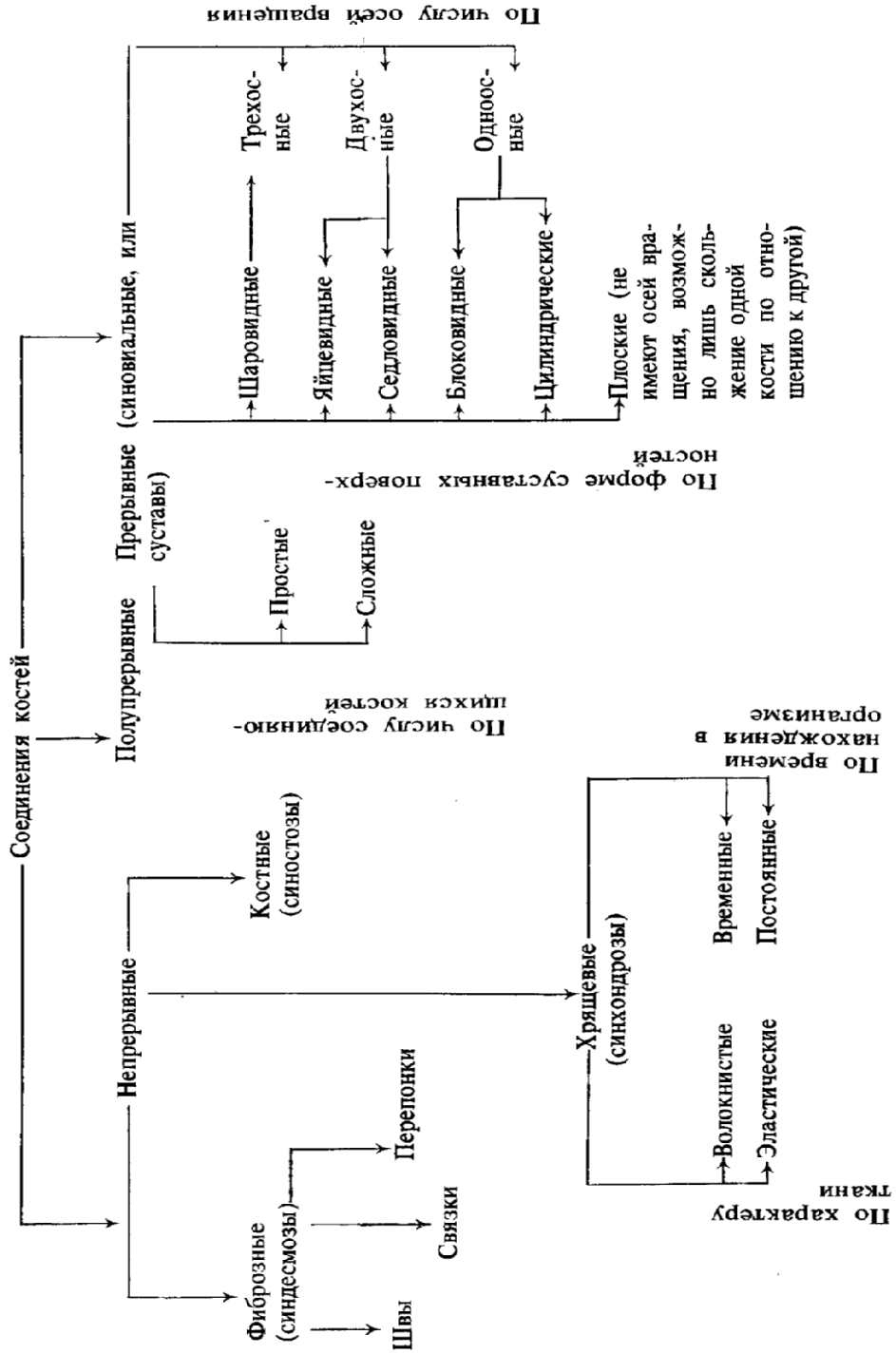

Строение и особенности каждого сустава необходимо охарактеризовать в письменной форме по следующей схеме:

Название	Кости. Образующие сустав	Форма сустава	Оси движения	Движения	Особенности сустава

Контрольные вопросы

1. Какие соединения костей называются непрерывными и прерывными?

2. Какие различают виды непрерывных соединений?
3. Как влияет на подвижность характер располагающейся между костями ткани?
4. Какие основные элементы имеет каждый сустав?
5. Какие вспомогательные аппараты могут встречаться в суставах?
6. Что такое простые, сложные, двухкамерные и комбинированные суставы?
7. Какие факторы способствуют укреплению сустава?
8. Какие бывают суставы по форме и по количеству осей вращения?
9. Что такое активная, пассивная и резервная подвижность в суставах?
10. Какие образования относят к тормозам и ограничителям движений в суставе?

Скелет

Скелет туловища. В скелете туловища различают позвоночный столб и грудную клетку (см. схему).

Позвоночный столб. Изучение костей позвоночного столба следует начинать с типичного по своему строению позвонка (лучше грудного). На препаратах, пользуясь таблицами или рисунком из учебника, надо найти тело позвонка — массивную его часть, обращенную вперед, дугу — обращенную назад, и отростки: остистый — направленный назад и вниз, поперечные — в сторону и суставные — вверх и вниз. Установив позвонок в таком положении (так он расположен у человека в положении стоя), следует отметить особенности строения и отличительные признаки позвонков каждого отдела позвоночного столба: у атланта — отсутствие тела и остистого отростка; у осевого позвонка — наличие на теле зуба; у шейных позвонков — отверстия в поперечных отростках для прохождения позвоночной артерии, расщепление остистого отростка (кроме седьмого), у грудных — наличие суставных ямок на теле позвонка и на поперечных отростках для сочленения с ребрами, а также расположение суставных отростпн во фронтальной плоскости; у поясничных — массивность тела и расположение суставных отростков в сагитгальной плоскости. На крестце надо уметь показать верхушку, направленную вниз; н основание, направленное вверх; переднюю вогнутую и заднюю шероховатую поверхности; срединный и латеральные гребни; крестцовые отверстия; латеральные части с ушковидной поверхностью и крестцовой бугристостью, крестцовый канал.

На распилках позвонков следует обратить внимание на толщину компактного вещества, которое тоньше в телах и толще в отростках, а также на костные пластинки в теле позвонка, которые в связи с направлением действия силы тяжести располагаются почти перпендикулярно друг к другу. Структура вещества по мере приближения позвонков к поясничному отделу из мелкоячеистой переходит в крупноячеистую.

Соединения между позвонками имеют прерывный и непрерывный характер. Тела позвонков соединяются между собой с помощью межпозвоночных дисков (синхондрозов). В их центральной части расположено студенистое ядро, а по периферии — плотное фиброзное кольцо. Дуги позвонков, остистые и поперечные отростки соединяются связками (синдесмозами). Междуговые связки содержат эластические волокна, что позволяет им растягиваться примерно до 50 % своей длины, не мешая сгибанию позвоночного столба. Между суставными отростками выше- и нижележащих позвонков есть межпозвоночные суставы, которые в значительной мере обеспечивают подвижность позвоночного столба. Неодинаковая форма этих суставов в шейном, грудном и поясничном отделах объясняет различную степень подвижности позвоночного столба, которая зависит также от толщины межпозвоночных дисков. Чем они толще, тем подвижность больше.

Связочный аппарат позвоночного столба представлен связками, прочность которых часто превышает крепость кости. Передняя продольная связка позвоночника, идущая по передней поверхности тел позвонков, тормозит его разгибание (движение назад); задняя продольная связка, идущая по задней поверхности тел позвонков внутри позвоночного канала, а также межостистые связки тормозят движение вперед (сгибание); межпоперечные — наклоны в стороны. Продольные связки позвоночника ограничивают его

движения достаточно сильно, так как могут растягиваться лишь на 10 % своей длины.

Изучая соединения позвоночника с черепом (атланто-затылочный и атланто-осевые суставы), которые обеспечивают движения головы вокруг трех осей вращения (наклоны вперед, назад, в стороны и повороты), нужно не только уметь показать эти движения на себе, но и проанализировать, в каких суставах и вокруг каких осей вращения они происходят.

Позвоночный столб в целом. При изучении позвоночного столба в целом следует обратить внимание на его изгибы, их формирование и функциональное значение. В шейном и поясничном отделах дуга изгибов обращена вперед — шейный и поясничный лордозы; в грудном и крестцовом отделах обращена назад — это грудной и крестцовый кифозы. Необходимо отметить, что все изгибы позвоночного столба смягчают толчки и сотрясения, облегчают сохранение равновесия, обеспечивают более высокую подвижность грудной клетки, а кифозы увеличивают емкость полостей — грудной клетки и таза. При сильно выраженных формах кифозов, выпрямленном позвоночном столбе, сколиозах подвижность клетки может уменьшаться. Всесторонняя физическая подготовка, производственная гимнастика, корригирующие упражнения способствуют правильному формированию изгибов позвоночного столба.

Грудная клетка. Из костной основы грудной клетки надо рассмотреть ребра и грудину, а затем их соединения. **Ребро** (кроме 1, 11 и 12-го) следует ориентировать следующим образом: передний конец ребра как бы отпилен, задний имеет головку и бугорок; верхний край утолщенный, нижний — острый, с бороздкой на внутренней поверхности, идущей вдоль ребра. При попытке присоединить ребро к соответствующему позвонку головку надо соединить с ямкой двух соседних позвонков или с одним, а бугорок — с ямкой на поперечном отростке. 1 сустав называется суставом головки ребра, II — реберно-поперечным. Эти два сустава комбинированные, так как функционируют одновременно. движение ребра происходит сразу и в том, и в другом суставе. Надо уметь отличить друг от друга истинные, ложные и свободные ребра. Затем изучают **части грудины** (рукоятку, тело, мечевидный от росток) и соединения ребер с грудиной. грудино-реберные суставы образуются между грудинными концами хрящевых частей всех истинных ребер, кроме 1-го, хрящ которого срастается с грудиной, образуя синхондроз. Изучая грудную клетку как целостное образование, надо найти на скелете все анатомические образования, формирующие верхнюю и нижнюю апертуры (отверстия), служащие для прохождения сосудов, нервов, внутренних органов. Методом соматоскопии на натурщике необходимо научиться определять форму грудной клетки, которая бывает плоской, конической и цилиндрической. На скелете детей и взрослых различного возраста можно проследить постепенное становление ее формы. Следует обратить внимание на то, что у спортсменов даже одной специализации форма грудной клетки может быть разная в связи с различным внутригрупповым амплуа. Форму грудной клетки можно определить и

методом соматометрии (измерений) по соотношению ее поперечного и переднезаднего диаметров и величине подгрудинного угла.

Проецирование костей туловища на поверхность тела человека. Пользуясь скелетом, таблицами, надо уметь последовательно определять (находить) на натурщике анатомические образования вначале позвоночного столба, а затем грудной клетки. Позвоночный столб проецируется по задней срединной линии тела, где при слегка наклоненном вперед туловище хорошо видны остистые отростки позвонков. Направление линии, соединяющей их, дает представление об отсутствии или наличии сколиозов — боковых искривлений позвоночного столба. Если эта линия спускается отвесно, сколиоза нет; если в каком-либо отделе она отклоняется в правую или левую сторону, то имеется сколиоз — правосторонний или левосторонний. Отсчет позвонков следует производить сверху вниз ладонной поверхностью 2-го или 3-го пальца по линии остистых отростков. У 1 шейного позвонка остистый отросток отсутствует. Задняя дуга этого позвонка определяется ниже затылочной кости — в подзатылочной ямке, которая хорошо прощупывается. 1-й выступ ниже подзатылочной ямки — это остистый отросток II шейного позвонка (осевого). Если наклонить голову вперед, то в нижнем отделе шейной области появляется хорошо видимый выступ — остистый отросток УII шейного позвонка. В средней части грудного отдела позвоночного столба остистые отростки прощупать трудно, так как они накладываются черепицеобразно друг на друга. Такая же трудность возникает и при сильно выраженном связочном аппарате позвоночного столба у спортсменов. В подобных случаях используют ряд ориентиров. Дермографическим карандашом или мысленно надо провести на задней поверхности туловища следующие линии: 1) линию, соединяющую основания ости правой и левой лопаток; 2) линию, соединяющую нижние углы лопаток; 3) линию, соединяющую подвздошные гребни. В месте пересечения с первой линией проецируется остистый отросток III грудного позвонка; со второй — остистый отросток УII трудного позвонка; с третьей — остистый отросток. У поясничного позвонка или промежуток между IУ и У поясничными позвонками. Задняя поверхность крестца прошупывается на всем протяжении без каких-либо дополнительных ориентиров.

Из костной основы грудной клетки хорошо проецируются и грудина и ребра. Передняя поверхность грудины доступна прошупыванию на всем протяжении. В верхнем отделе ее надо определить яремную вырезку. Точка на ее середине обозначается как верхняя грудинная точка и используется в антропометрии для определения длины туловища, длины грудины и длины трудной клетки. Если от яремной вырезки грудины ладонной поверхностью 2-то и 3-то пальцев провести вниз, то ощущается поперечно расположенная бугристость — место соединения рукоятки грудных с телом грудины, вершина грудинного угла. До 30—35-летнего возраста это соединение представляет собой синхондроз, а в более старших возрастах — синостоз. В период синхондроза во время вдоха можно заметить небольшое движение грудины, при этом грудинный угол уменьшается. На уровне соединения

рукоятки грудины с телом грудины к ней присоединяется хрящ 2-го ребра. В нижнем отделе грудины можно прошупать мече- видный отросток. Точка на середине грудины у основания мечевидного отростка называется нижнегрудинной точкой. Она также используется в качестве ориентира в антропометрии. В молодом возрасте мечевидный отросток при легком надавливании смещается назад. После 35 лет грудина представляется монолитным образованием. Ребра составляют костную и хрящевую основы трудной клетки. При прошупывании и отсчете ребер нельзя отрывать руку от поверхности тела натурщика, иначе легко ошибиться. Обычно за 1-е ребро принимается ключица, которая захватывается 1-м и 2-м пальцами правой (при отсчете ребер слева) или левой (при отсчете ребер справа) руки так, чтобы 2-й палец находился выше ключицы, а 1-й — ниже, т. е. в 1-м межреберном промежутке. Определив этот промежуток, перемещают к нему 2-й палец, затем 1-м пальцем нашупывают 2-е ребро и 2-й межреберный промежуток, куда переставляют 2-й палец, а 1-м нащупывают 3-е ребро, переставляют 2-й палец в 3-й межреберный промежуток и т. д. Отсчет верхних ребер (до 5-го) производится около грудины. Затем надо несколько отступить от нее латерально, так как промежутки между хрящами ребер становятся меньше, и часто хрящевые концы нижних ребер срастаются в одну сплошную пластинку. Не рекомендуется производить отсчет ребер по средней ключичной линии, потому что приходится преодолевать значительное сопротивление со стороны большой и малой грудных мышц. При вдохе с втягиванием брюшной стенки под кожей становятся заметными мечевидный отросток, правая и левая реберные дуги, нижние ребра и межреберные промежутки. Правая и левая реберные дуги образуют подгрудинный угол. Можно наблюдать, как при вдохе он увеличивается, а при вьдохе уменьшается. По величине подгрудинного угла судят о форме грудной клетки (при остром угле грудная клетка узкая, при тупом — широкая). У спортсменов, особенно у тяжелоатлетов и борцов, подгрудинный угол может достигать 120°. Для спортсменов изменение этого угла при дыхании имеет важное значение, так как дыхание у них осуществляется преимущественно нижним отделом грудной клетки. Если при расслабленных мышцах живота пальпировать 2-м и 3-м пальцами реберную дугу, то можно определить 10, 11 и 12-е ребра, свободно лежащие в мышцах. Наиболее выступающая вперед и вниз точка на 10-м ребре служит ориентиром для определения длины грудной клетки (от середины ключицы до данной точки), а также для установления симметричного или асимметричного строения ее нижнего отдела.

Рентгенограммы. На рентгенограммах позвоночного столба и грудной клетки в передней проекции надо уметь определять соответствующий отдел позвоночного столба, показать тела позвонков, их отростки, проекцию межпозвоночных дисков, ребер, межреберных промежутков. На прямой рентгенограмме поясничного отдела позвоночного столба хорошо видны тела позвонков с характерными просветленными полосами — межпозвоночными дисками, поперечные отростки, тени остистых отростков,

наложенные на тела позвонков. По рентгенограммам различных отделов позвоночного столба можно определить соотношение высоты диска и высоты тела позвонка (чем это соотношение больше, тем больше подвижность). По этой же рентгенограмме можно сориентироваться в направлении передних и задних концов ребер.

Контрольные вопросы

1. Какие образования относятся к скелету туловища?
2. Какие функции выполняют позвоночный столб и грудная клетка?
3. Какие отделы имеет позвоночный столб и сколько позвонков в каждом из них?
4. Какие части имеет позвонок? Каковы особенности строения 1, 2 и 7 шейных позвонков?
5. Какие отличия имеют шейные, грудные и поясничные позвонки?
6. Каково строение крестца и копчика?
7. Как соединяются позвонки между собой? Какое значение имеют изгибы позвоночного столба?
8. Какие связки имеет позвоночный столб?
9. Какие движения в позвоночном столбе возможны?
10. Как соединяется позвоночный столб с черепом?
11. Какие образования относятся к грудной клетке?
12. Как соединяются ребра с грудиной и позвоночным столбом? Где определяются реберная дуга, 11-е и 12-е ребра?
13. Какое влияние оказывают занятия спортом на размеры и подвижность грудной клетки?
14. Каковы возрастные и индивидуальные особенности позвоночного столба и грудной клетки?

Скелет головы (череп). Скелет головы состоит из костей и их соединений (см. схему).

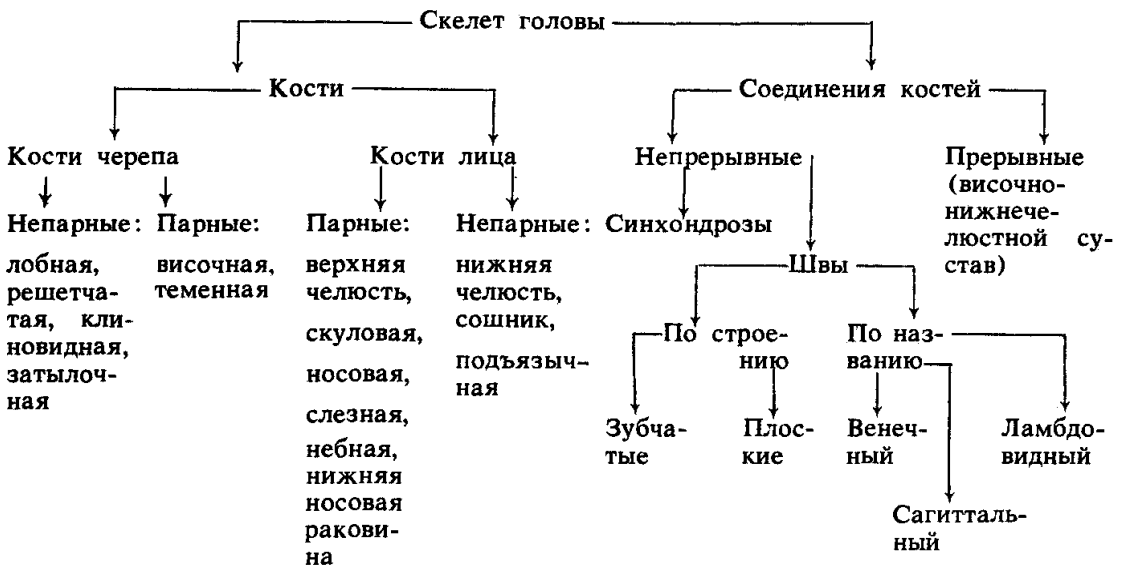

Проецирование костей черепа на поверхность головы. В верхнем отделе черепа расположены теменные кости. С латеральной стороны на каждой из них прощупываются теменные бугры. Лобная кость находится спереди и сверху. На лобной кости латерально от срединной линии тела прощупываются и даже заметны под кожей лобные бугры, ниже которых проецируются надбровные дуги, а еще ниже — надглазничные (верхние глазничные) края. Плоская площадка на лобной кости между надбровными дугами образует надпереносье. Затылочная кость находится сзади и сверху черепа. На ней прошупывается наружный затылочный бугор. Височные кости расположены на боковых поверхностях черепа. Самый крупный ее отросток — сосцевидный — прощупывается позади ушной раковины. К нему прикрепляется грудино-ключично-сосцевидная мышца.

Соотношение продольного размера черепа (от надпереносья до затылочного возвышения) и поперечного (между теменными буграми) позволяет судить о форме черепа (длинной, средней, широкой).

На лице хорошо прошупываются образующие спинку носа носовые кости, от которых в сторону и киизу располагается верхняя челюсть соответствующей стороны. К подглазничному краю снизу и с латеральной стороны примыкает скуловая кость. Соотношение расстояния между скуловыми костями и длиной лица определяет его форму (длинное и узкое, короткое и широкое). Ниже подглазничного края находится углубление — собачья ямка. На нижней челюсти по срединной линии лица определяется подбородочное возвышение. Задний край ветви нижней челюсти заканчивается углом нижней челюсти.

Одна из костей лицевого черепа — подъязычная — расположена на передней поверхности шеи под нижней челюстью. Каждую кость нужно ориентировать соответственно ее расположению и уметь показать ее основные части, отростки, отверстия, бугорки.

Соединение костей черепа Изучая соединения костей черепа, необходимо вспомнить особенности его развития. Основание черепа развивается, проходя три стадии: перепончатую, хрящевую, костную. Поэтому преобладающее большинство соединений здесь синхондрозы. Кости же крыши черепа и большая часть костей лица развиваются, минуя хрящевую стадию. Это обусловливает наличие здесь синдесмозов в виде швов: чешуйчатого — между височной и теменной костями, зубчатых — между лобной и теменной костями (венечного), между правой и левой теменными костями (сагиттального), между теменными и затылочной костями (ламбдовидного) и плоских — между костями лица. Все это непрерывные соединения, лишь нижняя челюсть соединяется с черепом посредством прерывного соединения — височно-яижнечелюстного сустава, который нужно изучить по рекомендованной схеме обратив внимание на его особенности (двухкамерный, комбинированный). Движения нижней челюсти

в височно-нижнечелюстном суставе надо уметь продемонстрировать на себе и на натурщике.

Череп в целом. Сначала следует изучить крышу черепа, затем внутреннюю и наружную поверхности основания черепа и, наконец, его топографические образования. На внешней поверхности крыши черепа хорошо видны образующие ее лобная, теменная, затылочная и височная кости, разделенные швами; на внутренней — сагиттальная борозда, где расположен одноименный синус, и борозды для кровеносных сосудов; на распиле — две пластинки компактного вещества, а между ними губчатое вещество.

На внутренней поверхности основания черепа надо найти переднюю, среднюю и заднюю черепные ямки, кости, их образующие, и отверстия (в направлении спереди назад): решетчатые, зрительный канал, верхнюю глазничную щель, переднее рваное, круглое, овальное, внутреннее слуховое, яремное, затылочное и канал подъязычного нерва.

На наружной поверхности основания черепа (при рассмотрении его снизу) спереди расположены: костное небо, образованкое небным отростком правой и левой верхних челюстей и небными костями; хоаны, соединяющие полость носа с глоткой; затылочные мьгщелки для соединения с атлантом; подъязычный канал, пронизывающий мыщелки, сосцевидный и шиловидный отростки, шилососцевидное отверстие, нижнечелюстная ямка на височной кости для соединения с нижней челюстью.

Из крупных топографических образований, которые возникают при соединении отдельных костей черепа, необходимо изучить глазницу, носовую и ротовую полости. В глазнице надо определить стенки (верхнюю, нижнюю, медиальную и латеральную), кости, которые их образуют, и отверстия — зрительный канал, верхнюю и нижнюю глазничные щели и носослезный канал.

В полости носа следует рассмотреть стенки — верхнюю, нижнюю, медиальную, образованную перегородкой носа, и латеральную с располагающимися на ней верхней, средней и нижней носовыми раковинами и образующимися между ними носовыми ходами: верхним, средним и нижним, проходя по которым воздух (при дыхании через нос) замедляет движение, очищается от пыли, согревается и увлажняется.

В полости носа имеются сообщения: спереди — грушевидное отверстие, сзади — хоаны, сообщающие ее с глоткой, носо-слезный канал — с глазницей, небные отверстия — с полостью рта и отверстия с околоносовыми пазухами (лобной, верхнечелюстной, клиновидной и решетчатыми ячейками).

На латеральной поверхности черепа надо уметь показать височную ямку (в ней располагается одноименная мышца), подвисочную ямку, границей между которыми служит подвисочный гребень, а также крьтловидно-небную ямку — между верхней челюстью и крыловидным отростком клиновидной кости.

Большое значение имеют контрфорсы (опорные места черепа) в смягчении толчков и сотрясений, получаемых черепом, особенно в таких видах спорта, как бокс, футбол, борьба и др.

Закончив изучение строения черепа, необходимо отметить его возрастные особенности. К ним относятся: на черепе новорожденного — роднички (передний, задний, клиновидный и сосцевидный), широкие прослойки соединительной ткани в швах, относительно небольшая лицевая часть черепа, наличие хряща между частями костей; на старческом черепе — отсутствие лунок для зубов в альвеолярных отростках, синостозирование швов и др. Очень важно знать сроки зарастания родничков и швов черепа. Кроме возрастных особенностей череп имеет половые и индивидуальные особенности. На черепах людей различного возраста и пола необходимо проследить изменение формы, размеров и пропорций черепа.

Контрольные вопросы

1. Какие кости относятся к черепу? Где они расположены?
2. Какие парные и непарные кости относятся к костям лица? Где расположены носовая и скуловая кости, верхняя и нижняя челюсти?
3. Какое строение имеют лобная, затылочная и решетчатая кости?
4. Как построена височная и клиновидная кости?
5. Какие кости образуют крышу черепа?
6. Каковы основные анатомические образования внутреннего основания черепа?
7. Каковы основные анатомические образования наружного основания черепа?
8. Какие швы имеет череп? К какому виду соединений они относятся?
9. Какие особенности имеют кости черепа?
10. Какие кости содержат воздухоносные пазухи?
11. Каково строение височно-нижнечелюстного сустава?
12. Какое строение имеет глазница?
13. Каково строение полости носа?
14. Что такое контрфорсы черепа и каково их значение в практике спорта?
15. Чем характеризуется череп новорожденного и старческий череп?
16. Каковы индивидуальные особенности черепа?

Скелет верхней конечности. Скелет верхней конечности, подобно скелету туловища, состоит из костей и их соединений (см. схему).

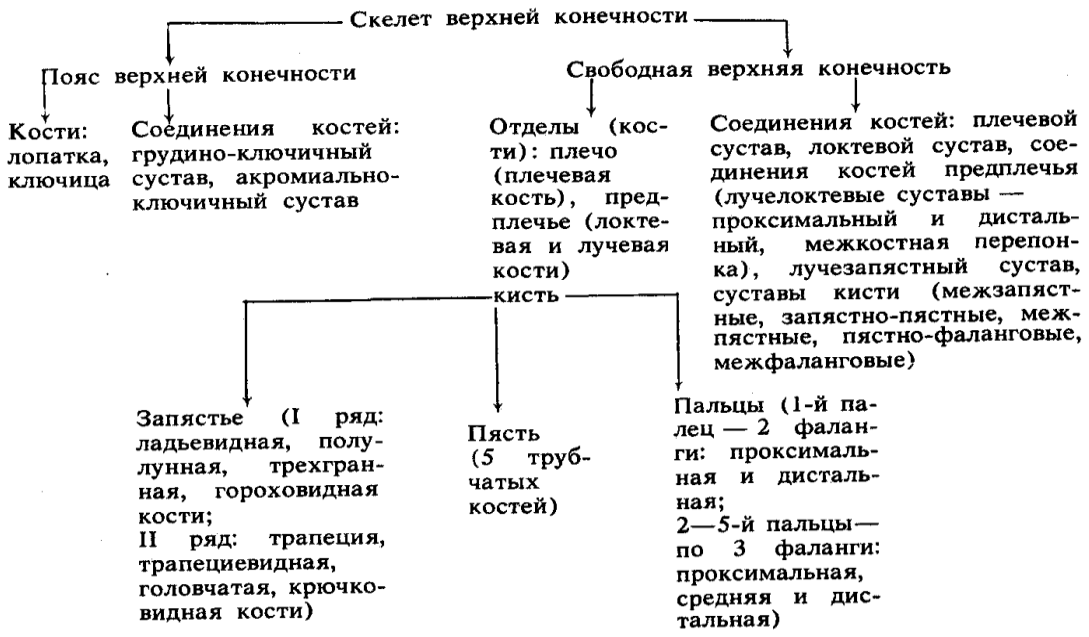

Пояс верхней конечности (плечевой пояс) состоит из лопатки и ключицы. Он имеет форму эллипса. Затяжкой свода считается ключица, расположенная спереди в верхнем отделе грудной клетки. Ключица удерживает свободную верхнюю конечность в отдалении от туловища, что обеспечивает свободу и разнообразие ее движений. Благодаря плечевому поясу верхняя конечность свешивается вниз позади линии тяжести тела, помогая сохранять его вертикальное положение. Ключица хорошо развита у животных (особенно лазающих, летающих), которые обладают разнообразными движениями. При движениях конечностей только в сагиттальной плоскости ключица недоразвита (у лошадей, кошек, собак). Пояс верхней конечности не замкнут. Полный костный свод здесь был бы невыгоден — он ограничивал бы движения и не защищал бы грудную клетку от сотрясений и толчков. Положение костей пояса верхней конечности различно и зависит от функции мышц и их развития. При сильно развитых мышцах, находящихся сверху и сзади пояса, он несколько приподнят и отгянут назад, при слабо развитых мышцах опущен в силу тяжести и сдвинут вперед. Нормальным считается такое положение пояса, когда ключица отклонена назад от фронтальной плоскости на 25—45°. На анатомических препаратах нескольких ключиц легко убедиться, что толщина их и форма изгиба неодинаковы. Одни ключицы тонкие и почти прямые, другие сильно изогнуты. Это зависит от развития и деятельности мышц, к ней прикрепляющихся. Там, где тяга мышц сильнее, изгиб в сторону этих мышц будет более выражен. Влияние функций мышц можно проследить и на анатомических препаратах лопатки. Если мышцы, прикрепляющиеся к медиальному краю или нижнему углу лопатки, хорошо развиты, эти образования утолщены, при слабом развитии мышц края лопатки тонкие.

Как видно на скелете, лопатка служит опорой для верхней конечности, соединяясь в области латерального угла с плечевой костью. В отличие от

ключицы лопатка развита у всех животных, имеющих передние конечности. При изучении отдельных костей пояса верхней конечности необходимо научиться правильно ориентировать их. Для этого надо взять ключицу в руку так, чтобы утолщенный конец ее был направлен медиально, а тонкий, сплющенный, — латерально, гладкая поверхность — обращена вверх, а шероховатая — вниз, выпуклость изгиба, идущего от грудинного конца ключицы, — вперед, а идущего от латерального ее конца — назад. У лопатки нижний угол должен быть направлен вниз, реберная поверхность, представленная в виде подлопаточной ямки, — вперед, поверхность, разделенная остью лопатки на две ямки, надостную и подостную, — назад, медиальный край — к позвоночному столбу или к срединной линии тела, утолщенный латеральный угол, имеющий суставную впадину для соединения с плечевой костью, — латерально. В области этого угла хорошо видны клювовидный отросток лопатки, свешивающийся над суставной впадиной, и акромиальный отросток, являющийся продолжением ости лопатки. Теперь легко найти медиальный край лопатки, верхний край с одноименным углом между ними и латеральный. Уровни нижних углов лопаток справа и слева служат ориентиром для установления асимметрии в расположении пояса верхней конечности и наличия сколиозов.

Свободную верхнюю конечность составляют плечо, предплечье и кисть. Плечо — это проксимальный отдел свободной верхней конечности, предплечье — средний, кисть — дистальный (она имеет ладонную и тыльную поверхности). Дистальным отделом кисти являются пальцы. Счет пальцев ведется от большого к малому (мизинцу). Проксимальнее пальцев лежит пясть, затем запястье — сравнительно небольшой отдел кисти, примыкающий к предплечью. Рассматривая костную основу каждого отдела свободной верхней конечности, следует обратить внимание на то, что число костей в каждом из отделов увеличивается в дистальном направлении: плечо имеет одну кость — плечевую, предплечье — две (локтевую и лучевую), кисть — 27 (запястье 8 костей, пясть — 5 костей, 1-й палец — 2 фаланги, Со 2-го по 5-й палец — по 3 фаланги в каждом).

Поскольку большинство костей свободной верхней конечности трубчатые, необходимо научиться определять у каждой кости тело и концы (эпифизы) — проксимальный и дистальный — с основными анатомическими образованиями на них. Кроме того, необходимо уметь определять правильное положение каждой кости на скелете и на натурщике. Плечевую кость ориентируют так, чтобы головка на проксимальном эпифизе и медиальный (больший) надмыщелок были обращены медиально (или к срединной линии тела); венечная (меньшая) ямка — вперед, а локтевая (более глубокая) — назад. Лучевую кость располагают на предплечье так, чтобы головка ее находилась проксимально (ближе к локтевому суставу), а утолщенный конец — дистально (ближе к кисти). Передняя поверхность дистального конца лучевой кости уплощена. Здесь прижимают к кости лучевую артерию при подсчете пульса. Межкостный гребень необходимо ориентировать к локтевой кости. Локтевую кость кладут на предплечье

утолщенным концом к локтевому суставу, при этом локтевой (больший) отросток должен быть обращен назад, а венечный — вперед. Межкостный гребень ориентирован к лучевой кости.

Рассмотрите кости, входящие в состав каждого из отделов кисти. Отсчет костей запястья, расположенных в два ряда, производится со стороны большого пальца кисти. На каждой кости пясти и фалангах определяют основание, тело и головку со специфическими суставными поверхностями.

Особое внимание при изучении отдельных костей свободной верхней конечности надо уделить суставным поверхностям, форма которых определяет характер и величину подвижности в суставах. Важность изучения соединений костей верхней конечности трудно переоценить. Поэтому на скелете, на анатомических препаратах необходимо каждый сустав изучить подробно, описать его по предложенной схеме, рассмотреть расположение связок, уяснить, какие движения они будут направлять и какие тормозить, что имеет большое значение для предотвращения травм при занятиях физической культурой и спортом.

Грудино-ключичный сустав. Наличие внутри сустава Суставного диска, превращающего сустав в двухкамерный, обусловливает высокую конгруэнтность сустава и возможности дополнительного движения. Несмотря на седловидную форму суставных поверхностей костей, грудино-ключичный сустав функционирует как шаровидный. Надо проследить ход связок (грудино-ключичной, реберно-ключичной и межключичной) и уяснить их функциональное значение. Грудино-ключичный сустав, как бы дополняя плечевой, позволяет верхней конечности производить движения с большим размахом. В данном суставе обычно обе кости пояса верхней конечности движутся одновременно. Специфичность движений выражается в том, что вокруг вертикальной оси пояс движется вперед и назад, вокруг сагиттальной происходит поднимание и опускание пояса, а вокруг фронтальной вращение ключицы, она несколько поворачивается вперед и назад (например, во время вынесения руки вперед при плавании стилем кроль на груди, при выпаде в фехтовании).

Суставные поверхности акромиального конца ключицы и отростка лопатки позволяют убедиться в том, что акромиально-ключичный сустав плоский, а туго натянутые связки и плотная капсула являются факторами ограничения движений.

Плечевой сустав. Сустав весьма подвижен, а конгруэнтность суставных поверхностей сочленяющихся костей незначительна: суставная впадина лопатки, несмотря на наличие суставной хрящевой губы, очень мала, а суставная поверхность головки плечевой кости большая. Капсула сустава тонкая и свободная, связок почти нет. Значит, возможны вывихи в суставе, поэтому надо хорошо знать его укрепляющий аппарат, чтобы при специфических движениях в волейболе, теннисе, баскетболе и других видах спорта предотвратить травмы.

Укрепляющий аппарат плечевого сустава включает: небольшую клювовидно-плечевую связку, вплетающуюся в капсулу сустава;

клювовидно-акромиальную связку, образующую между соответствующими отростками широкую сухожильную пластинку — свод плечевого сустава; мышцы, окружающие сустав; сухожилие длинной головки двуглавой мышцы плеча, которое, проходя в полости сустава, притягивает головку плечевой кости к суставной впадине лопатки.

Локтевой сустав. В отличие от плечевого, локтевой сустав сложный — не только по числу соединяющихся костей, но и по наличию в одной суставной капсуле трех самостоятельных суставов различной формы, с различными движениями. Сравнивая компоненты плечевого сустава с компонентами локтевого, можно выделить отчетливо выраженные коллатеральные связки. Хорошо выраженная конгруэнтность суставных поверхностей свидетельствует об ограниченной подвижности в этом суставе. На это указывает и наличие костного ограничителя при разгибании предплечья в виде локтевого отростка локтевой кости. Изучая локтевой сустав, необходимо внимательно рассмотреть соединения костей предплечья, уяснить, в каких суставах происходят специфические для человека движения предплечья — пронация и супинация, а также почему в плечелучевом суставе невозможно отведение предплечья.

Лучезапястный сустав. Этот сустав еще более сложный, чем плечевой и локтевой. Его эллипсовидную поверхность со стороны кисти формируют кости проксимального ряда запястья, довольно крепко соединенные между собой связками. Эллипсовидная форма сустава обеспечивает движения в нем вокруг двух осей вращения — фронтальной и сагиттальной. Однако у спортсменов (волейболистов, гандболистов, теннисистов) этот сустав моделируется при движениях в шаровидный с тремя осями вращения. Рассмотрев связочный аппарат лучезапястного сустава, необходимо определить, при каких движениях может быть разрыв коллатеральных связок.

Суставы кисти. Изучая соединения костей кисти, надо уметь последовательно назвать суставы, показать их на скелете кисти, знать, между какими костями они образуются, какие связки укрепляют эти суставы и какие движения в них возможны. Особенно внимательно следует рассмотреть форму 1-го запястно-пястного сустава, обеспечивающего специфические движения кисти человека (противопоставление 1-го пальца остальным и формирование возможности удержания отдельных предметов).

Проецирование костей верхней конечности на поверхность тела человека. Для этого верхняя конечность натурщика должна находиться в супинированном положении. Кости предплечья при этом располагаются параллельно: с латеральной стороны предплечья, т. е. на стороне большого пальца, лежит лучевая кость, а с медиальной, т. е. на стороне мизинца, — локтевая. При пронированном положении верхней конечности лучевая кость лежит наискось над локтевой. Определение проекций костей пояса верхней конечности на натурщщке не представляет большой трудности.

Ключица расположена в верхнем отделе грудной клетки и на всем протяжении хорошо прошупывается. Выше ключицы можно видеть большую

и малую надключичные ямки: большая расположена латерально от грудино-ключично-сосцевидной мышцы, а малая — между ее сухожильными ножками. Ниже латерального конца ключицы находится подключичная ямка.

Лопатка проецируется на задней поверхности трудной клетки на протяжении от 2-го до 7-го ребра. На лопатке хорошо определяется нижний ее угол, от которого вверх, параллельно линии остистых отростков позвонков, прошупывается медиальный край лопатки, а латерально и вверх по направлению к подмышечной впадине — латеральный край. Верхний край и верхний угол лопатки прикрыты мышцами и плохо определяются при пальпации. Если по тыльной поверхности лопатки около медиального ее края скользить тремя пальцами вниз, то ощущается костный выступ (возвышение) — ость лопатки, которая идет от ее медиального края латерально вверх и оканчивается акромиальным отростком лопатки. Ость лопатки делит ее тыльную поверхность на надостную и подостную ямки. Наиболее выступающая латерально точка на акромиальном отростке лопаткой (акромиальная точка) используется для измерения ширины плеч. Отношение этого размера к плечевой дуге (расстоянию между акромиальными точками, измеряемому по задней поверхности туловища) служит ориентиром при определении такого дефекта осанки, как сутуловатость, и называется плечевым показателем:

(ширина плеч/ плечевая дуга)х100.

Если, например, у занимающихся гимнастикой в процессе тренировки этот показатель уменьшается, то можно сказать, что у них развивается сутуловатость. По-видимому, сильные грудные мышцы тянут акромиальные отростки вперед, а мышцы, расположенные сзади между лопаткой и позвоночником, развиты слабо и не противостоят тяге грудных мышц. В латеральном отделе подключичной ямки прошупывается клювовидный отросток лопатки.

Проекция полости грудино-ключичного сустава определяется в малой надключичной ямке, при движении ключицы вверх и вниз.

Проекцию полости акромиально-ключичного сустава определить трудно, поскольку он часто превращается в синховдроз — соединение при помощи хряща.

Костные образования, расположенные в области проксимального конца плечевой кости — большой и малый бугорки, — прошупать трудно, так как они прикрыты дельтовидной мышцей. Большой бугорок прощупывается несколько ниже акромиального отростка, головка плечевой кости — со стороны подмышечной впадины при слегка отведенном от туловища плече. Тело плечевой кости в средней и нижней трети плеча как с латеральной, так и с медиальной поверхности прощупывается хорошо.

Определять костные образования дистального конца плечевой кости удобнее, когда предплечье расположено по отношению к плечу под прямым углом, так как при этом коллатеральные связки локтевого сустава расслаблены и не мешают пальпации. С медиальной стороны плечевой кости расположен медиальный надмыщелок, под которым прощупывается борозда

с лежащим в ней локтевым нервом. На противоположной стороне плечевой кости прощупывается латеральный надмыщелок, который менее выражен, чем медиальный.

Локтевая кость расположена по медиальному краю предплечья со стороны 5-го пальца, лучевая — по латеральному краю со Стороны 1-го пальца. Локтевая кость может быть определена на всем протяжении. На задней стороне локтевого сустава, особенно при сгибании предплечья, виден локтевой отросток, книзу от которого располагается тело локтевой кости. На дистальном конце ее с тыльной поверхности предплечья Вырисовывается головка локтевой кости, с медиальной стороны которой ближе к кисти прошупывается шиловидный отросток. Полость локтевого сустава проецируется на его задней поверхности сбоку от локтевого отростка.

Лучевая кость в верхней трети прикрыта мышцами. Головка лучевой кости, головчатое Возвышение плечевой кости и полость Плече- лучевого сустава проецируются в лучевой ямке, или ямке «красоты», которая хороша заметна на задней поверхности верхнего отдела предплечья, разогнутого в локтевом суставе. Поставив 2-й палец в эту ямку и произведя небольшие сгибательно-разгибательные движения предплечья, можно ощутить полость плечелучевого сустава, выше которой расположена головка мыщелка плечевой кости, ниже — головка лучевой кости, обозначаемая как верхняя лучевая точка. Нижняя треть лучевой кости прошупывается как с тыльной, так и с ладонной поверхности предплечья.

Шиловидный отросток лучевой кости (нижняя лучевая точка) определяется с тыльной стороны, в ямке у основания 1-й пястной кости (в «анатомической табакерке»).

Проекцию полости лучезапястного сустава можно определить на тыльной поверхности между предплечьем и запястьем при небольших сгибательно-разгибательных движениях кисти. На кисти надо уметь показать ее отделы — запястье, примыкающее к предплечью; пясть, состоящую из 5 трубчатых костей, и пальцы, а также перечислить кости, составляющие 1-й и 2-й ряды запястья. На ладонной поверхности кисти в области запястья с медиальной стороны прщупывается гороховидная кость и крючок крючковидной кости с латеральной стороны, у основания 1-го пальца — ладьевидная и трапециевидная кости. Эти кости образуют 2 возвышения (медиальное и латеральное), между которыми натянута связка — удерживатель сгибателей. На тыльную поверхность кисти в области запястья можно спроецировать головчатую кость (центральную кость запястья): если от дистального конца З-го пальца провести линию через З-ю кость пясти, то в углублении у ее основания и располагается головчатая кость. Кости пясти прощупываются на тыльной поверхности кости (как у их основания, так и в области тела); головки их выступают под кожей и хорошо видны, если кисть сжать в кулак. В качестве примера можно продемонстрировать кисть боксера, у которого сильно развиты головки 2-й и З-й пястных костей.

При сгибании пальцев в межфаланговых суставах определяются фаланги пальцев: у 1-го — дистальная и проксимальная, у остальных —

дистальная, средняя и проксимальная. Полости межзапястных суставов, запястно-пястных суставов прощупать трудно. Полость пястно-фалангового сустава прошупывается несколько дистальнее головки пястной кости при небольших сгибательно-разгибательных движениях выпрямленного пальца (лучше у 2, 3 и 4-го).

Движения в суставах. Движения в грудино-ключичном суставе легко продемонстрировать. движения ключицы, а вместе с ней всего пояса верхней конечности вверх и вниз происходят вокруг сагиттальной оси, движения вперед и назад — вокруг вертикальной оси. движения вокруг поперечной оси, проходящей вдоль ключицы, демонстрировать трудно из-за их малого размаха.

В плечевом суставе рассматриваются движения плеча (из положения стоя с опущенными руками): вперед — сгибание, обратное движение в исходное положение или из него назад — разгибание, которые совершаются вокруг поперечной оси; движение плеча от туловища (руки в стороны) — отведение, обратное движение — приведение, которые осуществляются вокруг сагиттальной оси; повороты плеча внутрь (пронация) и кнаружи (супинация), которые происходят вокруг вертикальной оси.

В локтевом суставе движение предплечья вперед — сгибание и обратное движение до выпрямления конечности — разгибание происходят вокруг поперечной оси. Движение из исходного положения назад, аналогичное движению плечевой кости, сделать невозможно, так как оно ограничивается локтевым отростком, который упирается в локтевую ямку. При закрепленном предплечье сгибательные и разгибательные движения в локтевом суставе производят плечо (подтягивание, вис на согнутых руках и др.). В локтевом, проксимальном лучелоктевом и дистальном лучелоктевом суставах возможны также супинация и пронация.

В лучезапястном суставе рассматриваются движения кисти. При супинированном предплечье движение кисти вперед — сгибание и движение в исходное положение или из него назад — разгибание происходят вокруг поперечной оси; движение в сторону 5-го пальца — приведение, в сторону 1-го пальца отведение происходит вокруг сагиттальной оси. Сгибание, разгибание, отведение и приведение пальцев кисти демонстрируются легко и на себе, и на натурщике.

Рентгенограммы. Для примера следует рассмотреть рентгенограммы скелета верхней конечности взрослых и детей, у которых процессы окостенения еще не завершены. Лучше всего использовать рентгенограммы суставов, где видны и кости, и соединения костей.

На прямой рентгенограмме грудной клетки хорошо видны кости пояса верхних конечностей и их соединения. Специфика тени ключицы позволяет различить хорошо выраженный кортикальный слой в диафизе, костномозговую полость и нежную сеть губчатого вещества. Широкая тень лопатки расположена в верхнелатеральном отделе грудной клетки, отчетливо видны суставная впадина лопатки, отростки (акромиальный и клювовидный), края и углы. Суставная щель грудино-ключичного сустава хорошо видна в

виде полосы просветления между соединяющимися костями. Она довольно широка, так как состоит из небольшой полости сустава, суставного диска и хряща, покрывающего суставные поверхности костей. На рентгенограмме плечевого сустава можно рассмотреть суставные поверхности костей, суставную щель плечевого сустава, контур головки плечевой кости, компактное вещество, которое в области эпифиза тонкое, а по направлению к диафизу утолщается, губчатое вещество мелкоячеистой структуры, костные трабекулы без определенной ориентации, с довольно равномерным распределением (это связано с тем, что при значительном разнообразии движений нагрузка падает на все участки головки и силовые линии костных балок распространены повсеместно). На этом же снимке можно видеть контуры акромиального конца ключицы и латерального угла лопатки со всеми присущими им анатомическими образованиями.

Рентгенографическая картина локтевого сустава своеобразна. На прямой рентгенограмме видны контуры суставных поверхностей соединяющихся костей, при этом на тень дистального конца плечевой кости наложена тень локтевого и венечного отростков. Суставная щель имеет вид неширокой, неправильной формы полосы просветления, медиальная часть которой соответствует полости плечелоктевого сустава, а латеральная — плечелучевого. Соединяющиеся кости имеют характерные черты строения длинных трубчатых костей: компактный слой по периферии, костномозговую полость в диафизах и губчатое вещество в эпифизах, которое имеет мелкоячеистую структуру. Контуры суставных поверхностей костей при нормальном состоянии сустава должны быть ровными; краевые костные разрастания характеризуют патологическое состояние сустава.

На рентгенограммах детей между эпифизом и диафизом имеются эпифизарные хрящи, за счет которых происходит рост костей в длину. Знание этих особенностей позволяет правильно определять патологию (место перелома) или место обычного роста и развития костей. На рентгенограмме кисти с дистальным концом предплечья видны все кости и суставные щели их соединений. Иногда можно видеть и сесамовидные кости, особенно около пястно-фалангового сустава 1-го пальца.

На рентгенограммах детей различных возрастных групп следует изучить порядок окостенения костей запястья, поскольку появление в них точек окостенения используется не только для определения биологического возраста, имеющего существенное значение при спортивном отборе, но и для прогнозирования процессов роста. Чтобы запомнить сроки и порядок окостенения костей запястья, можно пользоваться следующим приемом: если держать перед собой рентгенограмму кисти пальцами вниз и лучевым краем направо, то порядок появления точек окостенения будет соответствовать ходу часовой стрелки, начиная с трехгранной кости, срок появления ядра в которой равен числу граней — 3 года; в каждой соседней кости надо прибавлять по одному году: полулунная — 4 года, ладьевидная — 5 лет, кость трапеции и трапециевидная — 6—7 лет, гороховидная у девочек — 7—9 лет, у мальчиков — 10—13 лет. Срок окостенения головчатой и

крючковидной костей — 1-й год жизни. Более поздняя динамика остеогенеза свидетельствует о потенциальных возможностях роста тела в длину. После наступления синостозирования 1-й пястной кости длина тела увеличивается незначительно.

Контрольные вопросы

1. На какие отделы делят скелет верхней конечности? Какие кости относятся к каждому из этих отделов?
2. Каково строение лопатки и ключицы?
3. Какие анатомические образования на костях верхней конечности можно прощупать на человеке?
4 Чем характеризуются грудино-ключичный и акромиально-ключичный суставы? Где прошупывается полость грудино-ключичного сустава?
5. Какие образования имеются на плечевой кости?
б. Каково строение лучевой и локтевой кости?
7. Каким строением отличается локтевой сустав? Какие костные образования имеет кисть?
8. Как соединяются между собой кости предплечья? Какие движения предплечья возможны в локтевом суставе?
9. Какое строение имеет лучезапястный сустав? Какие движения и вокруг каких осей возможны в нем?
10. Чем характеризуются суставы кисти?
11. Какие связки имеются в плечевом, локтевом и лучезапястном суставах?
12. Какие суставы верхней конечности являются простыми и какие сложными?
13. Какие связки в локтевом суставе направляют сгибательно-разгибательные движения и какие тормозят пронацию и супинацию предплечья?
14. Какова форма суставных поверхностей костей, участвующих в образовании локтевого сустава?
15. Какие костные ориентиры используются при определении продольных размеров плеча, предплечья, кисти?

Скелет нижней конечности. Скелет нижней конечности состоит из пояса нижней конечности и скелета свободной нижней конечности. Каждый из этих отделов формируется из костей и их соединений (см. схему).

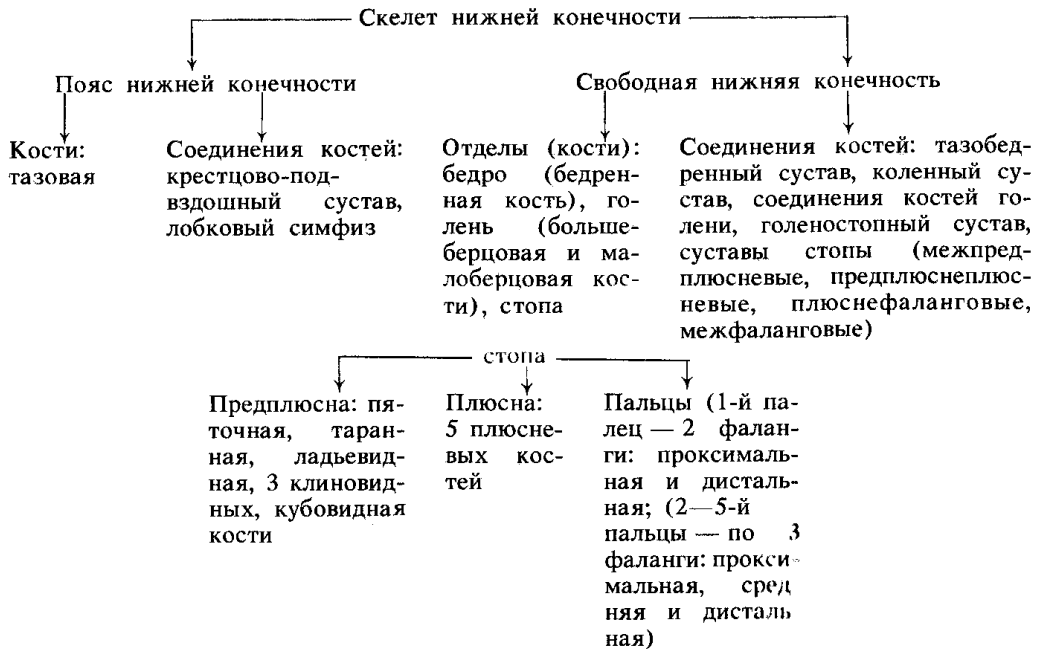

Пояс нижней конечности. При изучении костей пояса нижней конечности надо найти на скелете тазовую кость, рассмотреть ее специфическое положение и связи с другими костями (спереди — с одноименной костью другой стороны, сзади — с крестцом), а также изучить ее части, их положения и основные анатомические образования.

Ориентиром для определения частей тазовой кости может служить вертлужная впадина, находящаяся на ее внешней поверхности. Вверх от вертлужной впадины идет подвздошная кость, вперед — лобковая, а вниз — седалищная. Все они до 14-летнего возраста представляют собой отдельные кости, поэтому на препарате детского таза в области вертлужной впадины между ними можно обнаружить прослойки хряща.

Необходимо отметить гомологию костей пояса верхней и нижней конечностей: подвздошная кость соответствует лопатке, лобковая — ключице, седалищная клювовидному отростку лопатки. Из анатомических образований тазовой кости следует запомнить те, которые являются местами фиксации мышц, а также используются в антропометрии при определении размеров таза и продольных размеров звеньев нижней конечности: подвздошный гребень, верхнюю переднюю и нижнюю переднюю подвздошные ости. Ушковидные поверхности подвздошной кости почти идентичны аналогичным поверхностям крестца.

Скелет свободной нижней конечности. Большинство костей свободной нижней конечности длинные, трубчатые, поэтому при определении их положения на скелете и на натурщике необходимо правильно их ориентировать с учетом специфики строения проксимального и дистального концов. Головка бедренной кости, расположенная на проксимальном эпифизе, должна быть обращена медиально, а выпуклая дуга тела кости — вперед. В области голени две кости: большеберцовая, расположенная с

медиальной стороны голени, и малоберцовая, находящаяся с ее латеральной стороны.

Утолщенный эпифиз большеберцовой кости должен быть обращен вверх, острый край — вперед, лодыжка (отросток) на дистальном эпифизе — медиально. Малоберцовую кость ориентировать довольно трудно. Ее проксимальный эпифиз имеет головку, а дистальный вытянут и образует латеральную лодыжку. Стопу для правильного положения надо поставить так, чтобы ее тыльная (верхняя) поверхность была выпуклой, а подошвенная — вогнутой. В стопе выделяют отделы: предплюсну, состоящую из 7 костей, плюсну — из 5 костей и пальцы, из которых, как и на кисти, 1-й имеет 2 фаланги, а остальные по 3 (проксимальную, среднюю и дистальную). Фаланги пальцев стопы короче, чем на кисти, и часто срастаются между собой. Ориентиром для определения костей предплюсны является пяточная кость, самая крупная из них. Она находится в задненижнем отделе стопы, сверху к ней прилежит таранная кость, а спереди — кубовидная; к головке таранной кости присоединяется ладьевидная кость, с которой соединяются 3 клиновидные кости: медиальная, промежуточная и латеральная. Основания плюсневых костей примыкают к костям предплюсны, а головки обращены к проксимальным фалангам пальцев.

Крестцово-подвздошный сустав имеет плоскую форму и укреплен большим числом связок. Вместе с лобковым симфизом (полусуставом) и соответствующими связками таза (крестцово-бугорной и крестцовоостистой) он образует крепкое костное кольцо — таз, в связи с чем пояс нижних конечностей в отличии от пояса верхних конечностей замкнут. Таз является местом начала и прикрепления ряда мышц, опорой для верхней части тела, вместилищем ряда внутренних органов. Он принимает участие в движениях туловища и нижних конечностей. Прочность таза очень велика: он может выдержать груз до 2800 кг.

При переходе человека в вертикальное положение таз претерпел значительные изменения, но остался наклоненным вперед. Наклон таза различен — от 45 до 600. При стоянии угол наклона составляет около 60°, в положении сиди — меньше, при гимнастическом положении «мост» — больше, У женщин наклон таза больше, чем у мужчин, у новорожденных таз сдавлен с боков, крылья подвздошных костей расположены почти вертикально. Половые различия таза появляются после 10 лет.

В тазобедренном суставе большая конгруэнтность суставных поверхностей соединяющихся костей. Кроме того, подвижность в нем ограничивает вертлужная губа. Тазобедренный сустав имеет сильно выраженные внесуставые связки (подвздошно-бедренная тормозит разгибание бедра, лобково-бедренная — отведение, седалищно-бедренная — сгибание) и внутрисуставную связку головки бедра.

В коленном суставе, наоборот, малая конгруэнтность соединяющихся костей. Он имеет мениски, несколько увеличивающие конгруэнтность, внесуставные связки (коллатеральные малоберцовую и большеберцовую, которые направляют сгибательно-разгибательные и тормозят пронаторно-

супинаторные движения; связку надколенника) и внутрисуставные (крестообразные — переднюю и заднюю, из которых первая тормозит движение назад, а вторая вперед), а также большое количество синовиальных заворотов и сумок.

В соединениях костей голени надо обратить внимание на плоскую форму сустава между головкой малоберцовой и латеральным мыщелком большеберцовой костей, межкостную перепонку и синдесмоз между их дистальными концами. Эти образования не дают возможности костям голени производить движения при пронации и супинации.

В суставах стопы следует отметить специфичность расположения костей голекв, охватывающих наподобие вилки таранную кость, значительное число плоских суставов с мощным связочным аппаратом и твердой основой стоны, которую образуют соединяющиеся между собой 5 костей предплюсны (3 клиновидные, ладьевидная и кубовидная) и 5 плюсневых костей.

Стопа как целостное образование. Необходимо разобрать функции стопы (локомоторную, опорную и рессорную), своды стопы (продольный, имеющий медиальную — рессорную — часть и латеральную — опорную — часть, и поперечный), факторы, способствующие их укреплению, а также влияние занятий спортом на подвижность стопы и ее сводчатость.

Проецирование костей нижней конечности на поверхность тела человека. Изучение проекции основных анатомических образований скелета нижних конечностей на натурщике следует начинать с костей таза. Наиболее доступными являются образования подвздошной кости, и в первую очередь подвздошный гребень, который хорошо прошупывается на всем протяжении. Начинать его прошупывание лучше на боковой поверхности туловища киизу от талии. В отдельных случаях (особенно у спортсменов в связи с хорошим развитием мышц живота, преимущественно наружной косой мышцы) в области подвздошного гребня выступают мягкие ткани. Они могут выступать и за счет отложений жира. При пальпации это нетрудно определить. Наиболее выступающая латерально точка на подвздошном гребне используется при определении поперечного размера таза. Прощупывая подвздошный гребень по направлению кпереди, можно обнаружить четко контурируемый выступ — верхнюю переднюю подвздошную ость, которая называется в антропометрии подвздошно-остистой точкой. Расстояние между наиболее отдаленными точками подвздошных гребней, а также расстояние между верхними передними подвздошными остями используются в акушерской практике для характеристики размеров большого таза. Эти размеры применяют и в спортивной соматометрии. Например, для пловцов важное значение имеет соотношение ширины плеч и поперечного размера таза (расстояние между подвздошными гребнями); боксерам, борцам, тяжелоатлетам большой Поперечный размер таза обеспечивает лучшую устойчивость в стойке. Прощупывая подвздошный гребень по направлению кзади, можно обнаружить верхнюю заднюю подвздошную ость, в области которой кожа довольно плотно сращена с надкостницей, в результате чего на

поверхности тела образуется небольшая ямка «ямка Венеры», служащая опознавательной точкой для вершины наружных углов пояснично-крестцового ромба (ромба Михаэлиса). Верхней точкой его является остистый отросток У поясничного позвонка, нижней — место соединения ягодичных складок в области крестца. Стороны этого ромба справа и слева будут асимметричны при неодинаковой длине конечностей. Ориентируясь на переднюю срединную линию в нижнем отделе туловища, следует прошупать лобковый симфиз, точка в области верхнего края которого называется лобковой. Латерально от лобкового симфиза проецируется лобковый бугорок. Из других образований тазовой кости надо прошупать седалищный бугор, наиболее доступный при сгибании бедра в тазобедренном суставе. Передней подвздошно-остистой и лобковой точками пользуются при определении длины нижней конечности. Бедренная кость прощупывается плохо, за исключением дистального конца, так как она окружена хорошо развитыми мышцами. На латеральной поверхности бедра, в верхнем его отделе, прошупывается (а часто и хорошо заметен под кожей) большой вертел, по положению которого можно судить о положении бедренной кости в тазобедренном суставе. Так, если бедро супинировано, большой вертел расположен несколько кзади от фронтальной плоскости; если пронировано — смещен несколько кпереди. Верхний конец большого вертела прощупать почти невозможно, так как к нему прикрепляются сильно развитые ягодичные мышцы (средняя и малая).

Проекцию ряда костных образований дистального конца бедренной кости и проксимальных концов большеберцовой и малоберцовой костей целесообразно определять одновременно в области коленного сустава (в положении обследуемого сидя на стуле), когда голень по отношению к бедру расположена почти под прямым углом. При этом с переди коленного сустава хорошо контурируется надколенник, верхний край которого закруглен, а нижний более острый. При расслабленной четырехглавой мышце бедра надколенник легко смещается в медиальную и латеральную стороны. Если в положении стоя попеременно сокращать и расслаблять четырехглавую мышцу бедра, то можно видеть, как надколенник (соответственно) то поднимается, то (в силу тяжести) опускается. Вниз от надколенника идет связка надколенника, заканчивающаяся на бугристости большеберцовой кости. Со стороны медиального и латерального краев надколенника довольно легко определяется проекция полости коленного сустава, выше которой прошупываются мыщелки бедра — медиальный и латеральный. Над каждым из них расположены соответствующие надмыщелки бедра. Ниже проекции полости коленного сустава прощупываются мыщелки большеберцовой кости медиальный и латеральный. Наиболее выступающая точка в области медиального мыщелка болыгіеберцовой кости называется верхней внутренней большеберцовой точкой. В области проксимального отдела голени с латеральной стороны коленного сустава под латеральным мыщелком большеберцовой кости прощупывается головка малоберцовой кости. На передней поверхности голени вниз от бугристости большеберцовой

кости прощупывается ее передний край. При этом можно обнаружить его неровности от механических воздействий на эту область (например, от ударов у футболистов). Эти неровности обусловлены гиперпродукцией кости в результате систематических раздражений надкостницы. С медиальной стороны от переднего края большеберцовой кости находится медиальная ее поверхность, покрытая только кожей со слабо выраженной подкожно-жировой клетчаткой и поэтому хорошо прощупываемая на всем протяжении.

Малоберцовая кость почти вся покрыта мышцами, прощупываются лишь ее головка и дистальный конец. В нижнем отделе голени с медиальной стороны хорошо видна медиальная лодыжка — отросток большеберцовой кости. Нижняя, наиболее выступающая часть этой лодыжки называется нижней внутренней большеберцовой точкой. На латеральной стороне нижнего отдела голени расположена латеральная лодыжка, представляющая собой дистальный конец малоберцовой кости. Проекцию полости голеностопного сустава лучше определять с тыльной поверхности стопы, у места соединения ее с голенью. При этом мышцы передней поверхности голени должны быть расслаблены. На стопе, в заднем ее отделе, расположена пяточная кость с пяточным бугром, наиболее выдающаяся часть которого называется пяточной точкой. По медиальному краю стопы, приблизительно на границе средней и задней трети ее, прощупывается бугристость ладьевидной кости, используемая в качестве ориентира при измерении высоты медиальной части продольного свода стопы. Латерально от ладьевидной кости определяется кубовидная кость. По латеральному краю стопы, примерно на середине ее, прощупывается бугристость основания 5-й плюсневой кости, используемая при измерении высоты латеральной части продольного свода стопы. Плюсневые кости лучше определять с тыльной поверхности стопы. Можно прощупать основания плюсневых костей, их тела и головки. Головка 1-й плюсневой кости довольно отчетливо вырисовывается под кожей. Не представляет трудностей и определение пальцев стопы, а вот фаланги у каждого из них, особенно у 3, 4, 5-го, определить трудно, так как часто дистальная и средняя фаланги срастаются в одну кость. Наиболее выступающая точка на 1-м или 2-м пальце называется пальцевой точкой. Проекционное расстояние между верхней и нижней внутренними большеберцовыми точками определяет длину голени, а между пяточной и пальцевой точками — длину стопы.

Движения в суставах. Особенно тщательно следует разобрать движения в крупных суставах нижней конечности.

В тазобедренном суставе происходит движение бедра по отношению к тазу, а при закрепленном бедре — движение таза. движение бедра вперед (сгибание) и обратное движение в исходное положение или из него назад (разгибание) происходят вокруг поперечной оси; движение бедра латерально от средней линии (отведение) и обратное его движение (приведение) осуществляются вокруг сагиттальной оси; поворот бедра в латеральную сторону (супинация) и поворот бедра в медиальную сторону (пронация) происходят вокруг вертикальной оси. При анализе движений в

тазобедренном суставе становится ясно, что сгибание бедра зависит от положения голени. Если голень согнута в коленном суставе, то подвижность бедра при движении кпереди больше, чем если нога выпрямлена в коленном суставе. Данная зависимость объясняется тем, что в 1-м случае двухсуставные мышцы задней поверхности бедра находятся в расслабленном состоянии и не препятствуют движению, а во 2-м они растягиваются, возникает пассивная недостаточность их, что тормозит движение. Отведение и приведение бедра зависят от положения бедра в тазобедренном суставе; если стопа расположена параллельно срединной линии тела, то величина этих движений невелика, в связи с тем что большой вертел упирается в край суставной губы, окружающей вертлужную впадину, и в подвздошную кость; если же стопа несколько отведена и бедро супинировано, это препятствие устраняется и движения совершаются с большим размахом. движения таза в тазобедренном суставе довольно сложны, так как часто осуществляются одновременно с движениями в поясничном отделе позвоночного столба. Возможны наклоны таза вперед — например, при наклоне туловища вперед; назад — при наклоне туловища назад; в сторону — при соответствующих движениях туловища; таз может несколько поворачиваться в сторону, что наблюдается во время выполнения упражнения «шпагат» с наклоном туловища или при обычных вращениях туловища вправо или влево. При ознакомлении с движениями бедра следует обратить внимание на тот факт, что размах движений в тазобедренном суставе меньше, чем в плечевом суставе.

В коленном суставе обычно рассматривается движение голени, что характерно для большинства фаз локомоций (ходьбы, бега и т. д.). Однако при фиксированной голени может происходить и движение бедра (например, при возвращении в исходное положение после приседания, при отталкивании, при движении конькобежца, хоккеиста).

движение голени в коленном суставе назад (сгибание) и обратное движение до выпрямления конечности (разгибание) происходят вокруг поперечной оси; поворот голени в латеральную сторону (супинация) и поворот в медиальную сторону (пронация) выполняются вокруг вертикальной оси, они возможны лишь при согнутой в колен- ном суставе голени, когда коллатеральные связки его расслаблены. Вращательные движения голени больше у футболистов, акробатов, меньше — у лыжников.

Анализ движений стопы более труден. Они происходят одновременно в голеностопном, подтаранном, таранно-пяточно-ладьевидном суставах. движение стопы в сторону подошненной поверхности (сгибание) и движение в сторону тыльной поверхности (разгябаыяе) происходят вокруг поперечной оси. Амплитуда сгибательно-разгибательных движений стопы зависит от возраста, спортивной специализации и степени тренированности. У детей дошкольного возраста больше размах разгибательных движений, а у взрослых и у детей школьного возраста, наоборот, — сгибательных. У пловцов увеличение подвижности стопы происходит преимущественно за счет сгибания, у лыжников, наоборот, — за счет разгибания. движение стопы

в латеральную сторону (отведение), которое больше выражено, когда стопа находится в положении сгибания, и движение в медиальную сторону (приведение) осуществляются вокруг вертикальной оси. Пронация стопы, когда медиальный край ее опускается, а латеральный поднимается, и супинация, когда латеральный край опускается, а медиальный поднимается, происходят вокруг сагиттальной оси. Проекцию полости (щели) суставов стопы на живом человеке прошупать и показать очень трудно. Они хорошо видны только при рентгенологических исследованиях.

Рентгенограммы. Таз и тазобедренный сустав изучают обычно в прямой проекции. На рентгенограмме четко определяются все костные. компоненты, сопряженные поверхности крестца и подвздошной кости, накладывающиеся друг на друга. Суставная щель крестцово-подвздошного соединения имеет вид узкой полоски с четкими контурами; в виде довольно широкой полосы просветления выделяется по срединной линии тела симфиз.

На рентгенограммах таза детей можно увидеть не синостозированный с крылом подвздошной кости гребень, II виде свободно лежащих теней — седалищные бугры. Хорошо видны вертлужная впадина с более плотной костной тканью в верхнем отделе, головка бедренной кости с гладкими контурами (кроме участка в области ямки, где прикрепляется связка головки), компактное и губчатое вещество головки и шейки (губчатое вещество имеет специфическое направление костных перекладин в связи с действием сил сжатия и растяжения). Заметно также хорошо выраженное утолщение компактного вещества при переходе с эпифиза на диафиз и начало костномозговой полости.

На рентгенограмме коленного сустава в прямой проекции следует разобрать все его костные компоненты с анатомическими образованиями. В отличие от других суставов здесь суставная щель очень широкая (в связи с наличием менисков), она имеет вид изогнутой полоски с четкими контурами суставных поверхностей бедренной и большеберцовой костей. На этой же рентгенограмме можно видеть головку малоберцовой кости. Надколенник ясно не виден, так как тень его накладывается на дистальный конец бедра. На боковых снимках коленного сустава он виден отчетливо.

На рентгенограммах стопы в прямой и боковой проекциях надо уметь определять кости и их соединения. На профильной рентгенограмме следует обратить внимание на арочное расположение костных перекладин губчатого вещества, как бы переходящих из одной кости в другую.

После рассмотрения отделов верхних и нижних конечностей, основных их скелетных образований, подвижности в соединениях можно отметить как черты сходства, так и черты различия. Сходство заключается в том, что как верхние, так и нижние конечности парные, имеют одинаковое число отделов, каждый из которых состоит из одинакового числа костей. Существенные различия появились в процессе эволюции; когда рука перестала выполнять функции опоры и превратилась в орган труда, изменились строение звеньев, составляющих ее, и их связи. Кости нижней конечности стали значительно крупнее, массивнее в связи с усилением функции опоры при переходе

человека в вертикальное положение; костные выступы, эпифизы, места фиксации мышц выражены более отчетливо.

Кости пояса верхней конечности не образуют замкнутого кольца, как кости таза; благодаря ряду особенностей (длинная ключица, отодвигающая свободную верхнюю конечность от туловища, наличие двухкамерных грудино-ключичных суставов, соединение лопатки с позвоночным столбом с помощью мышц) обеспечивается значительная подвижность пояса верхней конечности.

Кости пояса нижней конечности, соединяясь с крестцом и друг с другом, образуют костное замкнутое кольцо с малоподвижными соединениями. В крестцово-подвздошном суставе размах движений всего 7—10°, а в симфизе они практически отсутствуют.

Соединения верхней конечности характеризуются меньшей конгруэнтностью, более тонкими связками и меньшим их числом (поэтому в суставах верхней конечности более часты вывихи), но значительной подвижностью. Соединения нижней конечности более прочны, но менее подвижны. Очень важная особенность строения предплечья заключается в том, что лучевая кость может вращаться вокруг локтевой, обеспечивая пронацию и супинацию, что важно для трудовых процессов (завинчивания, закручивания и т. п.). Кости же голени (большеберцовая и малоберцовая) в связи со спецификой соединения такой подвижностью не обладают. В соединениях нижней конечности основные движения сгибательно-разгибательные.

Особенно значительны отличия кисти от стопы. Длина запястья небольшая, предплюсна же составляет почти половину стопы; кости запястья мелкие, кости предплюсны крупные. Пальцы стопы короткие, с малой подвижностью, а пальцы кисти достигают половины ее длины и очень подвижны. На нижней конечности много приспособлений рессорного характера, смягчающих толчки и сотрясения (своды стопы, мениски, крестообразные связки, связка головки бедра и др.).

В процессе эволюции 1-й палец кисти несколько переместился в направлении ладонной поверхности, приобрел специфические движения — противопоставление и обратное движение, что в значительной мере усилило удерживающую функцию кисти; 1-й палец стоны этих особенностей не имеет. 1-й запястно-пястный сустав из плоского превратился в седловидный, что обеспечивает не только разнообразие движений, но также захват и удержание предметов. К числу особенностей кисти можно отнести: смещение костей запястья относительно друг друга, образование под поперечной связкой запястья канала для сухожилий мышц-сгибателей пальцев кисти, выпрямление и укорочение фаланг 2—5-го пальцев. Все это привело к тому, что кисть, а с ней и вся рука, превратилась в совершеннейший орган труда, орган осязания и выразительных движений. Кисть, соединяя в себе твердость и подвижность, тонкость, плавность и точность движений, приспособлена как для тяжелых, грубых работ, так и для

тончайших движений, с помощью которых человек создает шедевры искусства и техники.

Контрольные вопросы

1. На какие отделы делится нижняя конечность (найдите их на рисунке и покажите на себе)?
2. Какие возрастные, половые и индивидуальные особенности имеет таз?
3. Каково строение тазовой кости? Какие костные выступы этой кости можно прощупать на себе?
4. Какое строение имеют бедренная, большеберцовая и малоберцовая кости?
5. Как можно охарактеризовать соединениия костей пояса нижней конечности?
б. Каково строение тазобедренного и коленного суставов? Какие движении возможны в них?
7. Какие скелетные образования можно прощупать в области коленного сустава?
8. Как соединяются кости голени между собой?
9. На какие отделы разделяется стопа и какие кости относятся к каждому из
10. Какие суставы различаются на стопе? Каковы их форма, двиЖеш4я и связочный аппарат?
11. Как найти Медиальную и латеральную лодыжки, пяточную кость, бугристОсть ладьевидной кости и головки плюсневых костей?
12. Какие кости образуют поперечный и продольные своды стопы? Какие факторы способствуют их укреплению?
13. Какая стопа считается сводчатой, нормальной, плоской?
14. Какое влияние. оказывают занятия различными видами спорта на стопу?
15. Что такое твердая основа стопы?

Мышцы

Мышца как орган. Мышцы составляют активную часть двигательного аппарата. Каждая скелетная мышца представляет собой орган, состоящий из поперечнополосатой мышечной ткани, соединительной ткани, сосудов и нервов.

Мышечное волокно скелетной мышцы представляет собой симпласт, содержащий все элементы клетки: саркоплазму, Сарколемму, ядра (их Множество), митохондрии и другие специфические структуры — миофибриллы, с которыми и связано сокращение мышц. Миофибриллы, в свою очередь, состоят из отдельных участков, называемых саркомерами (структурно-функциональная единица миофибриллы), взаимодействие белковых молекул которых (актина и миозина) лежит в основе Сокращения мышц. Отдельные Мышечные волокна, их пучки, целые мышцы и группы мышц покрыты соедини- тельной тканью. При помощи сухожилий, состоящих из плотной волокнистой соединительной ткани, Мышца фиксируется к кости, передавая ей усилия.

При изучении отдельных мышц нужно знать: 1) название мышцы, 2) ее местоположение, 3) место начала, 4) место прикрепления, 5) функции при различных видах опоры.

Все многообразие мышц можно классифицировать с учетом их формы и строения (См. схему).

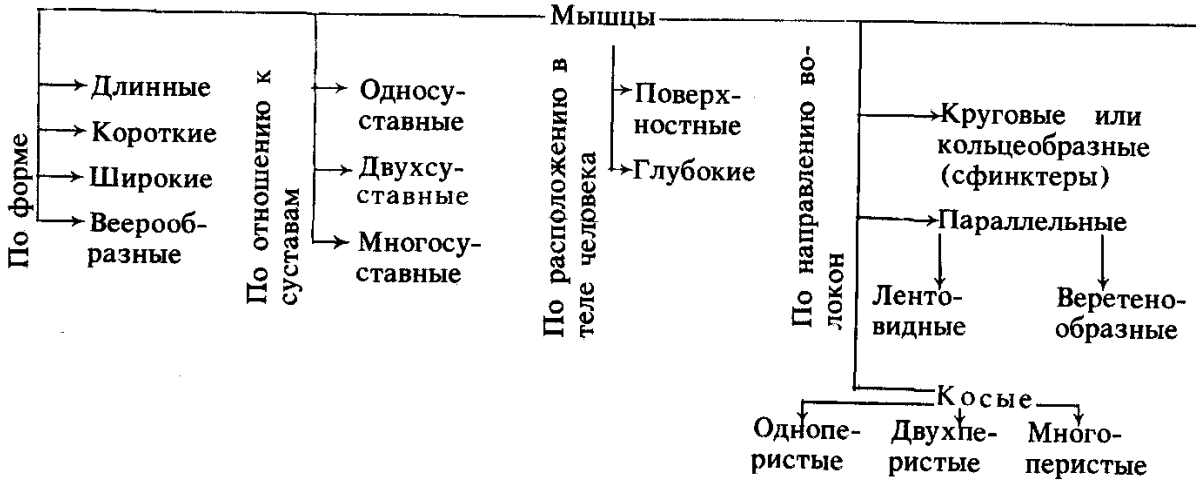

Мышцы могут работать как при проксимальной, так и при дистальной опоре, в зависимости от того, какое звено закреплено. Если оба звена не закреплены, то мышца при напряжении с одинаковой силой будет притягивать их друг к другу. В этом можно убедиться на натурщике. При сгибании руки в локтевом суставе предплечье приближается к плечу; мышцы, расположенные спереди локтевого сустава, работают при проксимальной опоре (при фиксированной плечевой кости). При сгибании рук в упоре или подтягивании на перекладине плечо приближается к предплечью; работают те же мышцы, но уже при дистальной опоре (при фиксированных костях предплечья). В каждом из этих движений участвуют две противоположные группы мышц — сгибатели и разгибатели; одни из них сокращаются (напрягаются), другие растягиваются или постепенно расслабляются.

Все группы мышц надо уметь находить на анатомических препаратах, муляжах, таблицах. Расположение длинных мышц на конечностях вполне оправдано, поскольку они при напряжении укоротятся на большую величину по сравнению с короткими и обеспечат большой размах движений в суставах. Широкие мышцы участвуют в образовании стенок полостей, а короткие — в движениях небольшой амплитуды. Односуставные мышцы действуют на один сустав, а многосуставные — на все те, около которых они проходят. Мышцы с косым расположением мышечных пучков при одном и том же поперечнике обладают большей силой, нежели мышцы с продольным направлением пучков.

Все мышцы систематизируются по функциональному признаку, по выполняемой ими функции (см. схему).

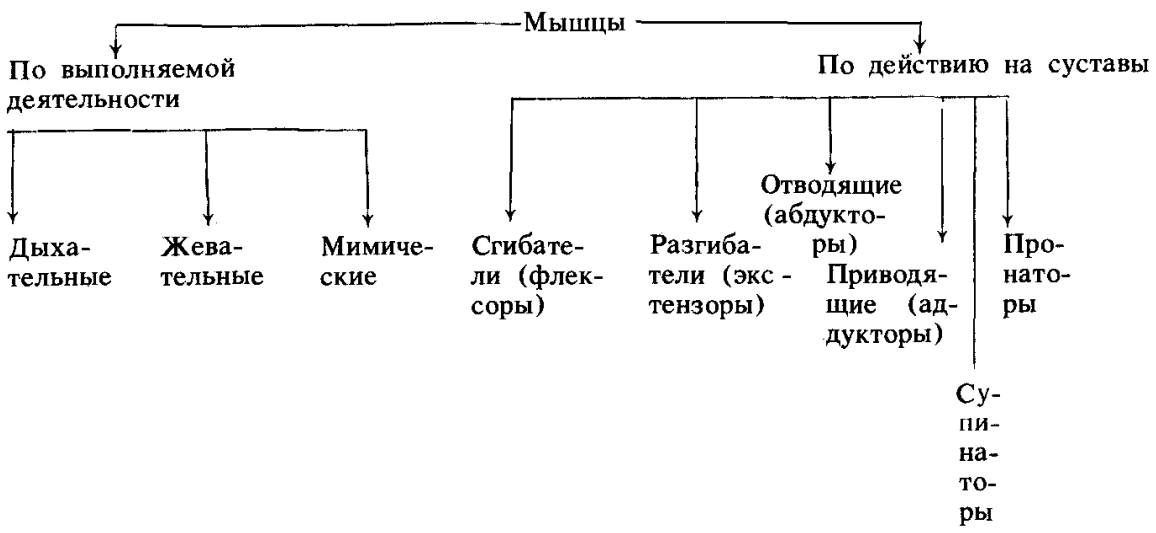

Для понимания функции каждой мышцы необходимо знать следующее:

1) кости, на которые действует мышца (фиксация на костях);

2) какие суставы находятся на пути мышцы;

3) какие оси вращения в суставе пересекает мышца, и с какой стороны от этой оси она располагается;

4) при какой опоре действует мышца (обычно один конец мышцы больше фиксирован, другой меньше).

Следует иметь представление и о топографии мышц, т. е. о месте расположения той или иной мышцы, иначе трудно понять их проекцию на кожные покровы и оценить функциональное значение.

Порядок изучения мышц отдельных областей тела человека может быть различным. По рекомендации П. Ф. Лесгафта, изучение мышц лучше всего начинать с верхней конечности, после чего рассматривать мышцы нижней конечности, а затем мышцы туловища, шеи и головы. Для более успешного усвоения и понимания функции мышц целесообразно вначале рассмотреть их на анатомических препаратах, поскольку только натуральные анатомические препараты, а не плоскостные, даже хорошо выполненные рисунки и муляжи обеспечат объемное представление о строении мышц, направлении ее отдельных мышечных пучков, местах фиксации, расположении не только всей мышцы, но и ее отдельных частей по отношению к осям вращения в суставе, около которого она проходит. Все это позволяет глубже понять ее участие в многообразии движений человека.

Контрольные вопросы

1. Какие функции выполняют скелетные мышцы в организме человека?
2. Какие признаки использованы в названиях мышц?
3. Какие мышцы бывают по форме и по направлению мышечных волокон?
4. Каково внешнее и внутреннее строение мышц?

5. Какие образования относятся к вспомогательным аппаратам мыщц? Каково функциональное значение каждого из них?
6. Чем отличается строение брюшка мышцы от строения ее головки?
7. От чего зависит подъемная сила мышц?
8. Что такое анатомический и физиологический поперечник мышц?
9. Какие мышцы обладают большей подъемной силой веретенообразные или iiсристые и почему?
10. Что такое активная и пассивная недостаточность мышц?
11. Какие мышцы называются синергистами, антагонистами, односуставными,
многосуставными?
12. Какие примеры преодолевающей, уступающей, удерживающей и баллистической работы мышц можно привести из спортивной практики?
13. Что такое равнодействующая сила тяги мышц?
14. Как определить равнодействующую силу тяги мышц, действующих на кость под углом?
15. На какую величину укорачиваются мышцы при сокращении?
16. Что такое тонус мышц?
17. Что такое момент вращения силы мышц?
18. Какие особенности с точки зрения действующих сил имеют рычаги I, II, III рода?
19. Какой процент от массы зела составляют мышцы у человека?
20. Каковы возрастные особенности мышечной системы?
21. Какое влияние оказывают на мышечную систему занятия спортом?

Мышцы верхней конечности. Большинство мышц верхней конечности по форме длинные, тонкие, с параллельным расположением мышечных пучков; соединительнотканный остов у них выражен слабо; прикрепляются они обычно вдали от оси вращения, в связи с чем большой силы проявить не могут, обеспечивая с большим размахом быстрые движения. На верхней конечности можно встретить мышцы с двумя, тремя и даже четырьмя головками, с тремя-четырьмя сухожилиями. В дистальных отделах сухожилия мышц, проходящие около костей, покрыты синовиальной оболочкой. Мышцы расположены группами, отделяясь друг от друга межмышечными фасциями-перегородками.

Мышцы пояса верхней конечности в большинстве своем прикрепляются к лопатке и ключице или начинаются от них. Одни из этих мышц располагаются в области спины, другие — в области груди, ход их также неодинаков, что и определяет их функцию. Поскольку движения пояса верхней конечности происходят в грудино-ключичном суставе, для разделения мышц на функциональные группы, участвующие в этих движениях, следует руководствоваться расположением осей вращения в нем, расположением мышц и направлением мышечных пучков по отношению к осям вращения. Так, мышцы, пересекающие вертикальную ось грудино-ключичного - сустава и находящиеся спереди от нее (большая и малая

грудные, передняя зубчатая), производят движения пояса верхней конечности вперед; находящиеся сзади этой оси (трапециевидная, ромбовидные, широчайшая мышца спины) — назад, причем широчайшая мышца спины, как и большая грудная, оказывает влияние на пояс верхней конечности через плечевую кость.

Мышцы, поднимающие пояс верхней конечности, идут от костей черепа и шейных позвонков к лопатке и ключице (верхние пучки трапециевидной мышцы, ромбовидные мышцы; грудяно-ключично-сосцевидная мышца; мышца, поднимающая лопатку, частично прикрытая трапецвевидной и грудино-ключично-сосцевидной мышцами).

Мышцы, опускающие пояс верхней конечности, идут к лопатке и ключице снизу. К ним относятся: малая грудная, передняя зубчатая, нижние пучки трапециевидной, а также подключичная, находящаяся под большой грудной мышцей, между 1-м ребром и ключицей. Опуская пояс верхней конечности, эти мышцы работают при нижней опоре. При верхней опоре они будут удерживать туловище по отношению к закрепленному поясу (в висе на прямых или согнутых руках, в упоре на брусьях и др.).

При классификации мышц на функциональные группы соответственно движениям, в которых они участвуют, следует руководствоваться расположением мышц или их отдельных частей по отношению к осям вращения в суставах. Мышцы-сгибатели лежат спереди, а разгибатели — сзади поперечной оси сустава; отводящие мышцы — с латеральной стороны, а приводящие — с медиальной от сагиттальной оси; пронаторы и супинаторы расположены косо по отношению к вертикальной оси. Конспект составляется по следующей схеме:

Название мышцы	Место расположения	Место начала	Место прикрепления	Функции
Мышцы, производящие движения пояса верхней конечности вперед				
Большая грудная	На передней поверхности груди	Грудина, ключица, влагалище прямой мышцы живота	Гребень большого бугорка плечевой кости	При фиксированных ключице и грудине движет плечевой пояс вперед, сгибает, пронирует, приводит плечо; при фиксированной плечевой кости удерживает туловище
Малая грудная	Под большой грудной мышцей	От 2-го до 5-го ребра	Клювовидный отросток лопатки	При фиксированных ребрах движет плечевой пояс вперед; при фиксированной лопатке удерживает туловище (в висе, упоре)
Передняя зубчатая	На боковой поверхности грудной клетки	От верхних 8—9 ребер	Позвоночный край и нижний угол лопатки	При фиксированных ребрах движет плечевой пояс вперед; при фиксированном плечевом поясе поднимает ребра
Мышцы, производящие движения пояса верхней конечности назад				

Мышцы свободной верхней конечности по топографическому признаку, т. е. по месту расположения, делятся на мышцы плеча, мышцы предплечья и мышцы кисти .

Мышцы плеча. На плече различают переднюю и заднюю группы мышц. На передней поверхности плеча под кожей расположена двуглавая мышца плеча (двухсуставная), проходящая через плечевой и локтевой суставы; под ней вверху и медиально лежит клювовидно-плечевая мышца, а внизу — плечевая. Всю заднюю поверхность плеча занимает трехглавая мышца плеча (двухсуставная), с длинной, медиальной и латеральной головками.

Мышцы предплечья довольно многочисленны. На его передней поверхности расположены сгибатели кисти и пальцев, а также пронаторы. Поверхностно лежат: длинная ладонная мышца, занимающая почти срединное положение, лучевой и локтевой сгибатели запястья, расположенные по соответствующим сторонам от этой мышцы, поверхностный сгибатель пальцев, находящийся под всеми тремя мышцами. Глубоко лежат: глубокий сгибатель пальцев и длинный сгибатель большого пальца, которые начинаются преимущественно от медиального надмыщелка плечевой кости. Пронаторов, как известно, два. Круглый пронатор находится в верхнем отделе предплечья, он идет косо от медиального надмыщелка плечевой кости к середине лучевой кости; квадратный пронатор находится в дистальном отделе предплечья, он лежит непосредственно на костях.

На задней поверхности предплечья расположены разгибатели кисти и пальцев (длинный и короткий лучевые разгибатели запястья, локтевой разгибатель запястья, три мышцы, идущие к большому пальцу — длинный и короткий разгибатели большого пальца кисти и длинная отводящая мышца, разгибатель указательного пальца), а также мышца-супинатор.

Ориентиром для изучения этих мышц на анатомических препаратах является мышца-разгибатель пальцев, занимающая почти срединное положение; с латеральной стороны от нее лежат лучевые разгибатели запястья с плечелучевой мышцей, с медиальной — локтевой разгибатель запястья. Мышцы, идущие к большому пальцу кисти, лучше изучать в их дистальном отделе. Мышца-супинатор расположена в верхнем отделе предплечья под мышцами.

*Мышцы кисти.*На кисти следует рассмотреть 3 группы мышц: мышцы возвышения большого пальца кисти, мышцы возвышения малого пальца кисти и среднюю группу мышц кисти.

Функциональные группы мышц. Мышцы, отводящие плечо, расположены на верхнелатеральной поверхности сустава: дельтовидная окружает сустав спереди, с латеральной стороны и сзади, надостная лежит в надостной ямке под трапецевидной и отчасти дельтовидной мышцами. Эти мышцы отводят плечо лишь до горизонтального уровня.

Приведение плеча осуществляют по правилу параллелограмма сил мышцы, расположенные спереди и сзади плечевого сустава, при одновременном их сокращении: большая грудная, клювовидно-плечевая (находится на переднемедиальной поверхности плеча в верхнем его отделе), широчайшая мышца спины, подостная (лежит ниже ости лопатки и частично прикрыта дельтовидной и трапециевидной мышцами), малая круглая (прилежит к нижнему краю подостной мышцы), большая круглая (лежит между малой круглой мышцей и верхним краем широчайшей мышцы спины), подлопаточная (расположена в подлопаточной ямке, ее можно видеть только на анатомических препаратах или на рисунках), длинная головка трехглавой мышцы плеча (находится на задней поверхности плеча).

Мышцы-сгибатели плеча лежат спереди плечевого сустава: передняя часть дельтовидной мышцы, большая грудная, клювовидно-плечевая; двуглавая мышца плеча лежит под кожей на передней поверхности плеча.

Мышцы-разгибатели плеча находятся сзади плечевого сустава:

задняя часть дельтовидной мышцы, подостная, малая круглая, большая круглая, широчайшая мышца спины, длинная головка трехглавой мышцы плеча.

Мьишцы-супинаторы прикрепляются к плечевой кости несколько сзади и снаружи (задняя часть дельтовидной мышцы, подостная, малая круглая), а мышцы-пронаторы — спереди (большая грудная, передняя часть дельтовидной, клювовидно-плечевая, подлопаточная, большая круглая, широчайшая мышца спины).

Если дельтовидная и надостная мышцы отводят плечо примерно до горизонтального уровня, клювовидно-плечевая с длинной головкой

двуглавой мышцы плеча тянут плечо вперед тоже до горизонтали, то как же происходит поднимание руки вверх до вертикального положения? Оказывается, что ни одна из мышц пояса верхней конечности и плеча не может произвести этого движения. Чтобы поднять руку в вертикальное положение, требуется воздействие мышц не на плечо, а на лопатку, вызывая ее движение вокруг сагиттальной оси. движение это довольно сложное. Вначале необходимо приподнять лопатку, что производит мышца, поднимающая лопатку. Это создает лучшие условия для действия трапециевидной мышцы и нижних зубцов передней зубчатой мышцы. При их совместной работе нижний угол лопатки смещается в латеральную сторону и вперед, а латеральный угол лопатки с суставной впадиной — вверх, что и дает возможность свободной верхней конечности принять вертикальное положение.

Чтобы в этом убедиться, надо прощупать нижний угол лопатки в обычном, естественном положении тела и отметить эту точку дермографическим карандашом; затем поднять руки вверх и отметить место смещения нижнего угла лопатки. Оказывается, он сместился латерально и несколько вперед, что привело к смещению латерального угла с суставной впадиной, а затем и всей конечности вверх. Особенно хорошо это заметно у худощавых людей.

При изучении двуглавой мышцы плеча необходимо обратить внимание на специфический ход ее сухожилия через полость плечевого сустава, что определяет ее действие на этот сустав и роль в его укреплении. Расположение двуглавой мышцы плеча по отношению к плечевому и локтевому суставам обусловливает ее функцию: сгибание в этих суставах. Но оказывается, что двуглавая мышца плеча в связи со специфическим прикреплением к бугристости лучевой кости является еще и сильным супинатором предплечья. для сравнения следует вспомнить односуставные клювовидно-плечевую и плечевую мышцы: одна действует на плечевой, вторая — на локтевой сустав.

Аналогично рекомендуется разобрать мышцы, которые производят разгибание руки в плечевом суставе. Из этих мышц существенное значение имеют трехглавая мышца плеча, широчайшая мышца спины и большая круглая мышца, особенно вторая, когда она при опускании верхней конечности производит движение ее назад с некоторым пронированием плеча (движения лыжника, рубящие движения фехтовальщвка и др.).

При опоре на плечевой кости (плечевой сустав и пояс верхней конечности закреплены) под действием широчайшей мышцы спины и грудных мышц происходит подтягивание туловища, например при лазанье по канату, шесту, упоре на брусьях.

Спереди локтевого сустава проходят мышцы-сгибатели предплечья: двуглавая мышца плеча, плечевая (лежит под двуглавой), круглый пронатор (идет косо от медиального надмыщелка плечевой кости к средней части лучевой), плечелучевая (расположена на переднелатеральной поверхности предплечья). В сгибании предплечья также участвуют мышцы,

начинающиеся на медиальном надмыщелке плечевой кости и идущие на предплечье и кисть.

Сзади локтевого сустава проходят мышцы-разгибатели предплечья: трехглавая мышца плеча, локтевая (находится на задней поверхности верхнего отдела предплечья — между латеральным надмыщелком плечевой кости и локтевой костью).

Мышцами, пронирующими предплечье, являются: круглый пронатор, квадратный пронатор (расположен в нижнем отделе, непосредственно на костях предплечья), плечелучевая (при супинированном положении предплечья вращает его до среднего положения между супинацией и пронацией).

В супинации предплечья участвуют: двуглавая мышца плеча, плечелучевая мышца (при пронированном положении предплечья вращает его до среднего положения между пронацией и супинацией), мышца-супинатор (лежит в верхнем отделе предплечья, под плече- лучевой мышцей и лучевыми разгибателями запястья). двуглавая мышца плеча супинирует предплечье благодаря особенному расположению бугристости лучевой кости — не только спереди, но и несколько медиально; поэтому при напряжении двуглавой мышцы лучевая кость движется вперед и поворачивается кнаружи.

Мышцы, производящие движения в лучезапястном суставе и суставах кисти. Мышцы, проходящие через эти суставы, расположены на предплечье. Они очень многочисленны, поэтому их изучение затруднено. Эти мышцы делятся на две группы: переднюю (сгибатели кисти и пальцев, пронаторы предплечья) и заднюю (разгибатели кисти и

пальцев, мышца-супинатор). Каждая из этих групп имеет два слоя — поверхностный и глубокий. Мышцы поверхностного слоя передней группы начинаются от медиального надмыщелка плечевой кости и фасции предплечья. Поверхностные мышцы задней группы начинаются от латерального надмыщелка и фасции предплечья. Глубокий слой обеих групп начинается от соответствующей (передней или задней) поверхности костей предплечья и межкостной перепонки.

К мышцам-сгибателям кисти и пальцев относятся: локтевой сгибатель запястья (расположен в поверхностном слое с локтевой стороны предплечья), лучевой сгибатель запястья (также лежит в поверхностном слое, но с лучевой стороны запястья), длинная ладонная мышца (находится между локтевым и лучевым сгибателями, сухожилия которых хорошо видны под кожей), мышца — поверхностный сгибатель пальцев (расположена в глубоком слое), глубокий сгибатель пальцев и длинный сгибатель большого пальца кисти (лежат непосредственно на костях предплечья).

К мышцам-разгибателям кисти относятся: разгибатель пальцев (занимает центральное положение; четыре его сухожилия хорошо видны под кожей на тыльной поверхности кисти), разгибатель мизинца и локтевой разгибатель запястья (расположены с локтевой стороны разгибателя пальцев), короткий лучевой разгибатель запястья и длинный лучевой разгибатель запястья (лежат с лучевой стороны разгибателя пальцев),

разгибатель указательного пальца и длинный разгибатель большого пальца (находятся под мышцей-разгибателем пальцев), сухожилие которого хорошо видно у человека при отведении разогнутого большого пальца (доходит до дистальной фаланги).

Приведение кисти осуществляется одновременным сокращением локтевого сгибателя и локтевого разгибателя запястья отведение — сокращением лучевого сгибателя запястья, длинного лучевого разгибателя запястья, короткого лучевого разгибателя запястья, длинного разгибателя большого пальца, длинной мышцы, отводящей большой палец. Две последние мышцы в верхнем отделе прикрыты мышцей-разгибателем пальцев.

Разобрав отдельные мышцы и их ход, легко перечислить мышцы, участвующие в сгибании пальцев: поверхностный сгибатель пальцев, глубокий сгибатель пальцев, длинный сгибатель большого пальца. Разгибание пальцев осуществляют: разгибатель пальцев, длинный разгибатель большого пальца, короткий разгибатель большого пальца, разгибатель указательного пальца, разгибатель мизинца. В движениях пальцев участвуют и мышцы, расположенные на кисти. Эти мышцы еще более многочисленны, хотя и занимают преимущественно ладонную поверхность кисти. Они образуют 2 возвышения: возвышение большого пальца и возвышение малого пальца. Кроме того, к ним относится средняя группа мышц, включающая мышцы, которые участвуют в движениях пальцев кисти и в укреплении многочисленных соединений кисти.

Из топографо-анатомических образований верхней конечности надо уметь находить подключичную ямку, расположенную под латеральным концом ключицы; подмышечную ямку, которая хорошо видна при отведенной руке; локтевую ямку, дельтовидно-грудную борозду, расположенную между дельтовидной и большой грудной мышцами; медиальную и латеральную борозды плеча, идущие около двуглавой мышцы плеча; лучевую и локтевую борозды — на соответствующих краях передней поверхности предплечья. Эти образования служат ориентиром для проекции анатомических образований.

Проекция мышц на поверхность тела человека. Изучение проекции мышц на поверхность тела человека дает достоверный материал для анализа спортивной техники. Знание проекции не только поверхностных мышц, но и мышц, расположенных глубоко, и не только крупных, но и мелких, позволяет тренеру научно обоснованно подойти к развитию одного из важнейших физических качеств — качества силы, со знанием дела подбирать комплексы упражнений для развития силы мышц, их эластичности или для одновременного развития этих качеств. Тренер может использовать с целью совершенствования спортивной техники группы мышц, которые в обычных движениях человека принимают небольшое участие. Наконец, широкое применение метода элекромиографии в спорте при регистрации биопотенциалов со скелетных мышц обусловливает необходимость знания не

только положения той или другой мышцы, но и направления ее волокон, места перехода мышечной части в сухожильную и т. п.

Проекцию мышц целесообразно рассматривать по топографическому признаку. Зная расположение мышцы, места ее фиксации, отношение к суставу, можно легко ориентироваться в функции как всей мышцы, так и ее отдельных частей.

На передней поверхности туловища, в области груди, надо уметь определять грудные мышцы (большую и малую) и подключичную мышцу. Границы большой грудной мышцы лучше обозначаются при движении руки вперед или во время приведения ее к туловищу с сопротивлением. При этом обозначаются даже пучки мышцы, идущие от ключицы, грудины с ребрами и фасции живота.

Проекцию малой грудной мышцы надо показывать от передних отделов 2—5-го ребер по направлению к клювовидному отростку лопатки. Контуры этой мышцы можно увидеть при опускании с сопротивлением пояса верхней конечности.

Подключичная мышца находится непосредственно под ключицей и проецируется от хряща 1-го ребра к середине ключицы.

На боковой поверхности грудного отдела туловища просматривается передняя зубчатая мышца в виде отдельных зубцов. Она хорошо видна при вмнесении руки вперед (прямой удар в боксе), а также при отведении ее выше горизонтального уровня и одновременном наклоне туловища в противоположную сторону. В этом же положении можно демонстрировать межреберные мышцы, расположенные между ребрами, в межреберных промежутках.

На задней поверхности туловища определяются следующие мышцы: трапециевидная, ромбовидная, мышца, поднимающая лопатку.

Трапециевидная мышца (ее верхняя, средняя и нижняя части) хорошо видна, если отвести руки в стороны и несколько приподнять кверху лопатки. Нижняя часть мышцы контурируется при небольшом разгибании туловища с опущенными вниз руками. Особенно заметно ее напряжение и при выполнении упора на параллельных брусьях.

Широчайшая мышца спины хорошо видна при движении назад пронированной верхней конечности. При отведении руки очерчивается верхний край этой мышцы, покрывающей нижний угол лопатки. для определения переднего края широчайшей мышцы спины следует привести руку к туловищу с преодолением сопротивления. При таких упражнениях, как упор на брусьях, угол в упоре, можно видеть отдельные пучки этой мышцы, в том числе пучки, берущие начало от пояснично-спинной фасции.

Ромбовидные мышцы (большая и малая) проецируются от остистых отростков двух нижних шейных и четырех верхних грудных позвонков по направлению к медиальному краю лопатки. Эти мышцы контурируются довольно отчетливо при поднятых кверху лопатках и опущенных руках. Если отведенную руку поднимать, то нижний угол лопатки будет отходить в латеральную сторону, позвоночньтй край ее изменит направление (вместо

вертикального — косое), и тогда под нижним краем трапециевидной мышцы будет более отчетливо замет- на большая ромбовидная мышца. Мышца, поднимающая лопатку, проецируется в направлении от поперечных отростков верхних шейных позвонков к медиальному углу лопатки. Ее можно видеть при поднимании рук, когда нижний угол лопатки отклоняется латерально, а медиальный, к которому прикрепляется мышца, поднимающая лопатку, приближается к позвоночному столбу и несколько опускается.

В области лопатки расположены большая круглая, малая круглая, подостная и надостная мышцы.

Большая круглая мышца хорошо контурируется, если мышцы спины напряжены, а пронированная верхняя конечность приведена к туловишу. При этом латерально от нижнего угла лопатки, над широчайшей мышцей спины, образуется округлое возвышение (хотя сама мышца имеет продолговатую форму), выше которого находится малая круглая и подостная мышцы. Их удобнее демонстрировать при приведенной к туловищу супинированной верхней конечности.

Подостную мышцу можно показать, ориентируясь на ость лопатки. Надостная мышца обычно плохо просматривается, так как прикрыта трапециевидной мышцей. Ее показывают выше ости лопатки.

В области плечевого сустава, окружая его с латеральной стороны, спереди и сзади, расположена дельтовидная Мышца. Ее части (передняя, средняя, задняя) хорошо контурируются, когда рука несколько отведена в сторону. Задняя часть дельтовидной мышцы лучше просматривается при движении верхней конечности назад, а передняя — при движении вперед. Между дельтовидной и большой грудной мышцами образуется дельтовидно-грудная борозда, которая доходит до ключицы, где несколько расширяется, заканчиваясь подключичной ямкой.

Когда рука отведена выше горизонтали и опускается с сопротивлением, очерчивается подмышечная впадина. При этом видно, что передняя стенка ее образована большой грудной и малой грудной Мышцами, задняя — широчайшей мышцей спины, большой круглой и подлопаточной мышцами, медиальная — передней зубчатой мышцей. С латеральной стороны подмышечной впадины при суцянированной руке очерчиваются клювовидно-плечевая Мышца в виде продольного возвышения, идущая от клювовидного отростка лопатки к плечевой кости, и короткая головка двуглавой Мышцы плеча, которая также фиксируется на клювовидном отростке лопатки.

двуглавая мышца плеча четко вырисовывается, если согнуть руку в локтевом суставе при супинированном предплечье. Пронируя и супинируя его, можно видеть, как двуглавая мышца то напрягается (при супинации), то расслабляется (при пронации). В таком положении руки на латеральной стороне плеча можно видеть плечевую мышцу, расположенную под двуглавой мышцей плеча.

На задней поверхности плеча при разогнутом в локтевом суставе предплечье определяются все три головки трехглавой мышцы плеча:

длинная, латеральная и медиальная. В этом же положении можно увидеть контуры локтевой мышцы идущей от латерального надмыщелка плечевой кости к локтевой кости. Если предплечье согнуть под углом 90? (по отношению к плечу), то при статическом напряжении мышц передней поверхности плеча и предплечья видны контуры плечелучевой мышцы и круглого пронатора, ограничивающих снизу локтевую ямку. Плечелучевая мышца ограничивает ее с латеральной стороны, а круглый пронатор — с медиальной. дно локтевой ямки образовано плечевой мышцей. В локтевой ямке прошупывается сухожилие двуглавой мышцы плеча; медиально от сухожилия проецируется апоневротический пучок, который способствует более прямолинейной тяге мышцы при ее сокращении.

Мышцы-сгибатели кисти и пальцев проецируются от медиального надмыщелка по направлению к костям кисти и пальцев. В дистальном отделе предплечья при согнутом положении кисти и пальцев можно продемонстрировать сухожилия этих Мышц. Сухожилие лучевого сгибателя запястья расположено латерально, ближе к лучевой кости, а сухожилие локтевого сгибателя запястья — медиально, ближе к медиальному краю локтевой кости. Между этими сухожилиями находится сухожилие длинной ладонной мышцы. Иногда эта мышца может отсутствовать.

Поверхностный и глубокий сгибатели пальцев, а также длинный сгибатель большого пальца расположены глубоко, поэтому показать можно лишь их проекцию.

Круглый пронатор проецируется от медиального надмыщелка плечевой кости к середине лучевой кости. Если пронировать предплечье с преодолением сопротивления, то контур этой мышцы выступает более отчетливо. Проекция квадратного пронатора демонстрируется на передней поверхности предплечья над лучезапястным суставом в поперечном направлении от локтевой кости к лучевой.

Плечелучевая мышца проецируется от дистального отдела латерального края плечевой кости по направлению к шиловидному отростку лучевой кости. Особенно хорошо эта мышца бывает видна, если предплечье согнуто в локтевом суставе и дальнейшему его сгибанию мешает какое-либо препятствие.

На задней поверхности предплечья, в верхнем его отделе, когда оно согнуто в локтевом суставе и кисть отведена, контурируются длинный и короткий лучевые разгибатели запястья, расположенные ближе к лучевой кости, а также разгибатель пальцев и локтевой разгибатель запястья, лежащие ближе к локтевой кости. Мышца-супинатор проецируется от латерального надмыщелка плечевой кости и задней поверхности локтевой кости к медиальному краю верхней трети лучевой кости.

На границе между предплечьем и кистью у основания 1-й пястной кости с тыльной стороны при отведении большого пальца видны сухожилия мышц, участвующих в его движениях: длинной отводящей мышцы большого пальца, короткого и длинного разгибателей большого пальца. Между

сухожилиями этих мышц образуется углубление — «анатомическая табакерка», где расположены кровеносные сосуды.

С латеральной стороны это углубление ограничено сухожилиями длинной отводящей мышцы большого пальца и короткого разгибателя большого пальца, а с медиальной — сухожилием длинного разгибателя большого пальца.

На ладонной поверхности кисти мышцы и даже их сухожилия показать трудно. Здесь видны два возвышения: возвышение большого пальца кисти и возвышение малого пальца кисти. Первое образовано короткой отводящей мышцей, коротким сгибателем, приводящей и противопоставляющей мышцами большого пальца, второе — короткой ладонной, мышцей, отводящей мизинец, коротким сгибателем и противопоставляющей мышцей мизинца. В углублении между указанными возвышениями расположены сухожилия поверхностного и глубокого сгибателей пальцев, червеобразные мышцы и ладонные межкостные мышцы.

На тыльной поверхности кисти хорошо видны сухожилия мышцы-разгибателя пальцев, а также (при выпрямленных пальцах) тыльные межкостные мышцы, из которых особенно четко выражена первая.

Контрольные вопросы

1. Какие мышцы поднимают и опускают пояс верхней конечности? Где начинаются и прикрепляются эти мышцы? В каком суставе и вокруг какой оси происходят эти движения?
2. Какие мышцы отводят плечо? Как определить на себе дельтовидную и большую грудную мышцы?
3. Какие мышцы сгибают и разгибают плечо? В каком суставе производятся сгибание и разгибание плеча и вокруг какой оси?
4. Какие мышцы супинируют и пронируют плечо?
5. Как определить на себе двуглавую и трехглавую мышцы плеча? Каковы функции каждой из них, где они начинаются и прикрепляются?
б. Какие мышцы производят движения в локтевом суставе и вокруг каких осей?
7. Какие мышцы сгибают и разгибают кисть? Где они начинаются и прикрепляются?
8. Какие мышцы производят отведение и приведение кисти? В каком суставе и вокруг какой оси эти движения происходят?
9. Как определить на себе сухожилия лучевого и локтевого сгибателей запястья и поверхностного сгибателя пальцев?
10. Какие мышцы образуют стенки подмышечной впадины? Как определить на
себе медиальную и латеральную борозды плеча?

Мышцы нижней конечности. Мышцы нижней конечности отличаются большей величиной, перистым строением, сухожилия у них (особенно в дистальных частях) более короткие, между мышечными пучками

хорошо выражена соединительная ткань, площадь фиксации к костям обширнее, чем у мышц верхней конечности, что позволяет проявлять значительную силу, но с меньшим размахом движений.

Мышцы пояса нижней конечности. К мышцам пояса нижней конечности относятся те, которые располагаются в области костей таза и фиксируются к ним. На внутренней поверхности таза расположены грушевидная мышца, начинающаяся от тазовой поверхности крестца, и внутренняя запирательная. Из внутренних мышц таза представляет интерес также подвздошно-поясничная мышца с большим поперечным сечением. Она занимает обширную область, спускаясь от 12 грудного позвонка по стенкам подвздошной ямки до бедра. Ее роль заключается не только в сгибании бедра, но и в удержании тела в вертикальном положении, предотвращении падения назад. Вместе с большой ягодичной мышцей она образует пару сил, уравновешивающих тело человека над опорной поверхностью. Наружные мышцы таза расположены преимущественно на задней и латеральной поверхностях тазовых костей. Из них большая ягодичная мышца хорошо заметна; средняя ягодичная лежит под большой ягодичной, а малая ягодичная — под средней, непосредственно на подвздошной кости; мышца-напрягатель широкой фасции занимает самое латеральное положение; верхняя и нижняя близнецовые мышцы лежат под большой ягодичной мышцей, окружая сухожилие внутренней запирательной мышцы; наружная запирательная мышца, начавшись от одноименной перепонки, подходит к бедру сзади и снизу от внутренней запирательной мышцы; квадратная мышца бедра лежит между седалищным бугром и бедренной костью.

Мышцы свободной нижней конечности по топографическому признаку делятся на мышцы бедра, мышцы голени и мышцы стопы.

Мышцы бедра. На бедре различают переднюю группу мышц, заднюю и медиальную, отделенные друг от друга межмышечными перегородками и охваченные широкой фасцией, которая затем переходит в фасцию голени. Всю переднюю поверхность бедра занимает четырехглавая мышца бедра, производящая движения в тазобедренном и коленном суставах. В верхнем отделе к прямой мышце бедра (одной из головок четырехглавой мышцы) прилежит портняжная мышца, идущая спирально сверху вниз и медиально, а также подвздошно-поясничная мышца, расположенная тоже медиально, к которой прилегает гребенчатая мышца. На задней поверхности бедра лежат двухсуставные мышцы, проходящие сзади поперечной оси тазобедренного и коленного суставов. Полусухожильная и полуперепончатая идут с медиальной стороны к большеберцовой кости, а двуглавая — с латеральной к головке малоберцовой кости.

В медиальную группу входят мышцы: большая, длинная и короткая приводящие, а также гребенчатая и тонкая.

Мышцы голени, На голени, как и на бедре, три группы мышц: передняя, задняя и латеральная. К передней группе относятся передняя большеберцовая мышца, прилегающая к одноименной кости, длинный разгибатель пальцев и длинный разгибатель большого пальца. На задней

поверхности голени лежат трехглавая мышца голени, задняя большеберцовая мышца, длинный сгибатель пальцев стопы и длинный разгибатель большого пальца. В латеральную группу входят длинная и короткая малоберцовые мышцы, окружающие малоберцовую кость.

Мышцы стопы. К мышцам стопы относятся: тыльные межкостные, короткий разгибатель пальцев, короткий разгибатель большого пальца и подошвенные мышцы, разделяющиеся на мышцы возвышения большого пальца, мышцы возвышения малого пальца и среднюю группу мышц стопы.

Функциональные группы мышц. Сгибание бедра производят мышцы, которые пересекают поперечную ось тазобедренного сустава и расположены спереди от нее. Это подвздошно-поясничная мышца, самая крупная из этой функциональной группы, идущая с таза на бедро; большая и малая поясничные мышцы, расположенные на латеральной стороне поясничного отдела позвоночного столба, и подвздошная мышца в подвздошной ямке (ее можно считать ориентиром для изучения следующих мышц); портняжная мышца, лежащая на передней поверхности бедра, которая идет сверху вниз с латеральной стороны бедра на медиальную; мышца-напрягатель широкой фасции, примыкающая к подвздошно-поясничной мышце с латеральной стороны гребенчатая мышца, лежащая с медиальной стороны подвздошно-поясничной мышцы; прямая мышца бедра, идущая сверху вниз по передней поверхности бедра. Несмотря на несколько различный ход этих мышц, общая равнодействующая их при проксимальной опоре направлена на сгибание бедра, а при дистальной — на наклон таза вперед (например, при наклонах туловища в положении сидя).

Разгибание бедра производят мышцы, расположенные сзади поперечной оси тазобедренного сустава: большая ягодичная мышца, длинная головка двуглавой мышцы бедра, полусухожильная и полуперепончатая мышцы расположены на задней поверхности бедра, большая приводящая мышца — на его медиальной поверхности. Сухожилие двуглавой мышцы бедра хорошо прощупывается с латеральной стороны подколенной ямки при согнутой в коленном суставе ноге, сухожилия полусухожильной и полуперепончатой мышц — с медиальной стороны. При опоре на бедро или на голень мышцы препятствуют наклону таза вперед.

Мышцы, отводящие бедро, проходят с латеральной стороны от сагиттальной оси тазобедренного сустава. К ним относятся: мышца-напрягатель широкой фасции; средняя ягодичная мышца, частично прикрытая большой ягодичной, малая ягодичная мышца, расположенная под средней ягодичной; грушевидная мышца, внутренняя запирательная мышца и близнецовые мышцы, лежащие в глубоком слое мышц таза под большой ягодичной мышцей. При дистальной опоре эти мышцы опорной ноги препятствуют наклону таза в сторону свободной ноги при ходьбе, беге, асимметричном стоянии. Мышцы, приводящие бедро, проходят с медиальной стороны от сагиттальной оси тазобедренного сустава. К ним относятся гребенчатая, длинная, короткая и большая приводящие, а также тонкая мышцы. для правильной ориентации в этой группе мышц можно

использовать гребенчатую мышцу, которая прилежит с медиальной стороны к подвздошно-поясничной мышце; к гребенчатой мышце прилежат длинная приводящая мышца и большая приводящая мышца, лежащая медиально и несколько сзади. Тонкая мышца лежит поверхностно, прикрывая приводящие мышцы на медиальной поверхности бедра.

Мышцы, супинирующие бедро, лежат как на задней, так и на передней поверхности тазобедренного сустава и идут косо по отношению к вертикальной оси. К ним относятся: большая ягодичная мышца, задние волокна средней ягодичной мыщцы, задние волокна малой ягодичной мышцы, гребенчатая мышца, близнецовые мышцы, внутренняя запирательная мышца, наружная запирательная мышца, квадратная мышца бедра, расположенная под большой ягодичной мышы, подвздошно-поясничная и портняжная мышцы. При закрепленном бедре эти мышцы участвуют во вращении таза.

Мышцы, пронируюлще бедро, выражены слабее. К ним относятся мышца-напрягатель широкой фасции, а также передние пучки дней и малой ягодичных мышц.

Мышцы-сгибатели голени проходят сзади поперечной оси коленного сустава. К ним относятся двуглавая мышца бедра, полусухожильная, полуперепончатая мышцы (все они расположены на задней поверхности бедра), тонкая, портняжная мышцы (обе проходят медиальной стороны коленного сустава), икроножная мышца, лежащая на задней поверхности голени, подошвенная мышца, которая находится между икроножной и камбаловидной мышцами, и подколенная мышца, расположенная в подколенной ямке, на капсуле сустава.

Разгибание голени осуществляет четырехглавая мышца бедра, которая состоит из четырех головок: прямой мышцы бедра (лежит па передней поверхности бедра), медиальной широкой мышцы (наводится на медиальной поверхности бедра), латеральной широкой мышцы (расположена на переднелатеральной поверхности бедра) п промежуточной широкой мышцы (лежит под прямой мышцей бедра).

Мышцы-супинаторы голени — двуглавая мышца бедра и латеральная головка икроножной мышцы — находятся на латеральной поверхности коленного сустава, а мышцы-пронаторы — полусухожильная, полуперепончатая, тонкая, портняжная, медиальная головка икроножной мышцы и подколенная — главным образом на медиальной стороне коленного сустава.

Мышцы-сгибатели стопы расположены на задней и латеральной поверхностях голени и проходят сзади поперечной оси голеностопного сустава. К ним относятся трехглавая мышца голени (она лежит на задней поверхности голени и состоит из двух головок икроножной мышцы и находящейся под ней камбаловидной мышцы), подошвенная мышца, задняя большеберцовая мышца, длинный сгибатель большого пальца стопы и длинный сгибатель пальцев стопы. Последние три мышцы расположены под трехглавой мышцей голени, их сухожилия проходят под медиальной

лодыжкой. длинная малоберцовая и короткая малоберцовая мышцы находятся на латеральной поверхности голени, их сухожилия проходят под латеральной лодыжкой.

Мышцы-разгибатели стопы — передняя большеберцовая, длинный разгибатель большого пальца стопы и длинный разгибатель пальцев столы — расположены спереди от поперечной оси голеностопного сустава.

Отведение и приведение стопы происходят вокруг вертикальной оси. Стопу отводят длинная и короткая малоберцовые мышцы. Приведение стопы осуществляется при одновременном сокращении передней и задней большеберцовых мышц.

Супинация и пронация стопы происходят вокруг сагиттальной оси. Супинируют стопу передняя большеберцовая мышца и длинный разгибатель большого пальца, а пронируют длинная и короткая малоберцовые мышцы и третья малоберцовая мышца (пятое латеральное сухожилие мышцы длинного разгибателя пальцев стопы).

Движения пальцев стопы осуществляют длинные сгибатели и разгибатели пальцев, а также короткие мышцы, расположенные на тыльной и подошвенной поверхностях стопы.

На подошвенной поверхности стопы надо знать расположение медиальной, латеральной и средней групп мышц, мышц, укрепляющих своды стопы, а также сухожильно-мышечной петли, поддерживающей поперечные свод стопы.

Из топографических образований нижней конечности необходимо изучить: сосудистую и мышечную лакуны, находящиеся под паховой связкой, бедренный треугольник, расположенный в верхнем отделе бедра, приводящий канал — между приводящими мышцами и подколенную ямку — на границе задней поверхности бедра и голени. Следует обратить внимание на синовиальные влагалища, одевающие сухожилия мышц в области дистального отдела голени и на стопе, которые при больших нагрузках на мышцы нижней конечности (у легкоатлетов, лыжников) могут воспаляться.

Проекция мышц на поверхность тела человека. Контуры и проекцию мышц нижней конечности удобнее рассматривать начиная с мышц передней поверхности бедра, затем тазобедренного сустава, задней поверхности бедра, голени и, наконец, стопы. Из мышц передней поверхности бедра необходимо спроецировать четырехглавую мышцу бедра, портняжную, гребенчатую и подвздошно-поясничную мышцы.

Четырехглавая мышца бедра занимает всю переднюю поверхность бедра. При статическом напряжении или подъеме на носки контуры ее обозначаются отчетливо. От верхней передней подвздошной ости вниз идет прямая мышца бедра, которая хорошо видна при сгибании в тазобедренном суставе выпрямленной ноги. С латеральной стороны от прямой мышцы бедра выделяется латеральная широкая мышца бедра, а с медиальной — медиальная широкая мышца бедра. Промежуточная широкая мышца бедра проецируется по ходу прямой мышцы бедра, так как расположена непосредственно позади нее. Сухожилия всех головок четырехглавой мышцы

бедра охватывают надколенник и в виде связки надколенника продолжаются до бугристости большеберцовой кости.

Портняжная мышца легко прослеживается под кожей на всем протяжении от верхней передней подвздошной ости до бугристости большеберцовой кости. Особенно хорошо эта мышца выделяется, когда бедро согнуто в тазобедренном суставе, несколько отведено

и супинировано. В области коленного сустава портняжная мышца образует продольно расположенное возвышение, обусловливающее в определенной мере форму его медиальной поверхности.

Гребенчатая мышца проецируется в верхнем отделе бедра от верхней ветви лобковой кости (несколько латеральнее симфиза) по направлению к верхней трети бедра. Рядом с ней, с латеральной стороны, под паховой связкой легко прощупывается подвздошно-поясничная мышца, особенно при качательных движениях ногой вперед и назад. Одновременно с мышцами передней поверхности бедра можно продемонстрировать длинную приводящую мышцу, которая иногда бывает заметна с медиальной стороны от гребенчатой мышцы при отведенном бедре (в месте своего начала у верхней ветви лобковой кости).

При тонкой коже и слаборазвитой жировой клетчатке в верхнем отделе бедра можно рассмотреть бедренный треугольник, основанием которого является паховая связка, латеральной стороной — портняжная мышца, а медиальной — длинная приводящая мышца. В глубине треугольника под паховой связкой расположены гребенчатая и подвздошно-поясничная мышцы, сосудисто-нервный пучок и лимфатические узлы.

На медиальной поверхности бедра располагаются приводящие мышцы бедра. Из них наиболее поверхностно лежит тонкая мышца, однако контуры ее определяются плохо, можно показать лишь ее проекцию от симфиза до бугристости большеберцовой кости. Все приводящие мышцы бедра демонстрируются в направлении от лобковой и седалищной костей к бедру при отведенном бедре.

На латеральной поверхности тазобедренного сустава расположены две крупные мышцы, которые хорошо демонстрируются, когда нога согнута в тазобедренном суставе под прямым углом к туловишу: средняя ягодичная мышца и мышца-напрягатель широкой фасции. Глядя на натурщика сбоку при таком положении ноги, над большим вертелом можно увидеть два резко очерченных возвышения: переднее возвышение — мышца-напрягатель широкой фасции, заднее — средняя ягодичная мышца.

На задней поверхности тазобедренного сустава выступает большая ягодичная мышца, у нижнего края которой образуется ягодичная складка. Мелкие мышцы в области тазобедренного сустава, лежащие под большой ягодичной и средней ягодичной мышцами, демонстрировать очень трудно. Их следует показывать на анатомическом препарате или на скелете.

Ниже большой ягодичной мышцы проецируются двуглавая мышца бедра, полусухожильная и полуперепончатая мышцы. Если голень согнуть в коленном суставе и разгибать ее с сопротивлением, то с латеральной стороны

бедра выделяется двуглавая мышца бедра, идущая к головке малоберцовой кости, а с медиальной — полусухожильная и полуперепончатая мышцы. Сухожилия этих мышц можно прощупать и при согнутой без напряжения ноге.

Все три головки трехглавой мышцы голени отчетливо выделяются в положении стоя на носках, причем в верхнем отделе задней поверхности голени контурируются медиальная и латеральная головки икроножной мышцы, ограничивающие снизу подколенную ямку, а ниже их — камбаловидная мышца. Сухожилие этих мышц (пяточное, или ахиллово) можно видеть и прощупать на всем протяжении до места его прикрепления к пяточной кости.

Проекцию задней большеберцовой мышцы, длинного сгибателя пальцев и длинного сгибателя большого пальца, лежащих под трехглавой мышцей голени, показать трудно; их сухожилия идут под медиальной лодыжкой к костям подошвенной поверхности стопы.

Передняя большеберцовая мышца, длинный разгибатель пальцев и длинный разгибатель большого пальца видны хорошо. Передняя большеберцовая мышца лежит около переднего края большеберцовой кости, видна и прощупывается на всем протяжении. Латерально от нее расположен длинный разгибатель пальцев. Длинный разгибатель большого пальца определяется между этими мышцами лишь в нижнем отделе голени. Сухожилия всех трех мышц особенно хорошо видны на тыльной поверхности стопы при разгибании стоны и пальцев. Спереди голеностопного сустава эти сухожилия легко прощупываются. Кроме того, здесь можно видеть дополнительное сухожилие длинного разгибателя пальцев (называемое третьей малоберцовой мышцей), которое идет от него к латеральному краю тыльной поверхности столы (к основанию 5-й плюсневой кости).

На латеральной поверхности голени расположены длинная и короткая малоберцовые мышцы, которые хорошо видны при подъеме на носки и пронации стоны. Поверхностно находится длинная малоберцовая мышца, а под ней — короткая малоберцовая. Сухожилия их проходят под латеральной лодыжкой, причем сухожилие короткой малоберцовой мышцы можно видеть на всем протяжении до бугристости 5-й плюсневой кости. Сухожилие длинной малоберцовой мышцы следует показывать, используя костные ориентиры: кубовидную кость (с латеральной стороны) и 1-ю клиновидную кость (с меди- альной стороны). Длинная малоберцовая и передняя большеберцовая мышцы образуют мышечно-сухожильную петлю, подобно стремени, удерживающую поперечный свод стоны.

На тыльной поверхности стоны при разгибании пальцев можно отчетливо видеть сухожилия короткого разгибателя пальцев и короткого разгибателя большого пальца. Мышечная часть их хорошо видна в виде округлого возвышения у латерального края предллюсны. В углублении между соседними плюсневыми костями проецируются тыльные межкостные мышцы.

На подошвенной поверхности стоны у медиального края располагается группа мышц, образующих возвышение 1-го (большого) пальца (отводящая мышца большого пальца, короткий сгибатель большого пальца, приводящая мышца большого пальца), у латерального края стоны — группа мышц, образующих возвышение 5-го (малого) пальца (отводящая мышца мизинца стоны, короткий сгибатель мизинца стоны). Между возвышениями находится третья группа мышц (короткий сгибатель пальцев, квадратная мышца подошвы, червеобразные мышцы и подошвенные межкостные мышцы).

В связи с сильным развитием подошвенного апоневроза и жировой клетчатки эти мышцы увидеть трудно. Однако, используя в качестве ориентиров места их фиксации на костях стопы, необходимо уметь показать их проекцию на человеке и на скелете, так как значение этих мышц в укреплении сводов столы и при отталкивании велико.

Контрольные вопросы

1. Какие мышцы сгибают и разгибают бедро в тазобедренном суставе? Где они начинаются и прикрепляются? Вокруг какой оси происходят эти движения?
2. Какие мышцы производят отведение и приведение, супинацию и пронацию бедра? Вокруг каких осей совершаются эти движения?
3. Как определить положение портняжной мышцы, сухожилий двуглавой мышцы бедра, полусухожильной и полуперепончатой мышц?
4. Какие мышцы сгибают и разгибают, пронируют и супинируют голень? В каком суставе происходят эти движения и вокруг каких осей?
5. Как найти на себе четырехглавую мышцу бедра и икроножную мышцу? Какие функции они выполняют?
б. Какие мышцы образуют бедренный треугольник и подколенную ямку?
7. Какие мышцы разгибают стопу? Какие образования являются местом их начала и прикрепления?
8. Какие мышцы сгибают стопу? Какие образования являются местом их начала и прикрепления?
9. Какие мышцы пронируют и супинируют стопу?
10. Какую функцию выполняют малоберцовые мышцы?
11. Какие мышцы удерживают продольный и поперечный своды стопы?
12. Какие мышцы отводят и приводят стопу?

Мышцы туловища. Мышцы туловища по топографическому принципу делятся на мышцы спины, мышцы груди, мышцы живота.

Мышцы спины. изучают послойно. В 1 -м слое находятся трапециевидная мышца (в верхнем отделе спины) и широчайшая мышца спины (в нижнем отделе спины); во 2-м слое — мышца, поднимающая лопатку, и ромбовидные мышцы, которые, фиксируясь на костях пояса верхней конечности, участвуют не только в движениях позвоночного столба, но и в движениях самой конечности; в 3-м слое — верхняя задняя зубчатая и нижняя задняя зубчатая мышцы, которые при закрепленных ребрах участвуют в движениях позвоночного столба, а при его закреплении

оказывают действие на ребра, в 4-м слое — ременная мышца, участвующая в движениях головы и шеи; в 5-м — мышца, выпрямляющая позвоночник; в 6-м — поперечно-остистая мышца (между соответствующими отростками позвонков); в 7-м — короткие мышцы спины (межостистые, межпоперечные и мышцы-подниматели ребер). Кроме этих мышц следует изучить глубокие мышцы затылочной области, принимающие участие в движениях головы.

Мышцы груди. Необходимо разобрать расположение места начала и прикрепления большой грудной, малой грудной и передней зубчатой мышц, участвующих в движениях верхней конечности, а затем собственных мышц груди (межреберных, подреберных, поперечной мышцы груди), а также диафрагмы : ее сухожильной и мышечной частей, отверстий (аортального, пищеводного и отверстия нижней полой вены), функции диафрагмы и ее положение (у детей и взрослых, при изменении положения тела). При этом следует обратить внимание на то, что при сокращении диафрагма опускается, вызывая увеличение грудной полости в вертикальном направлении, — происходит вдох, т. е. в данном случае диафрагма является антагонистом мышц живота Однако они могут быть и синергистами (например, при натуживании).

Мышцы живота. Необходимо рассмотреть места их фиксации на костных образованиях (ребрах, тазовой кости) и послойность расположения. для понимания функции мышц следует внимательно разобрать направление в них мышечных пучков. В прямой мышце живота мышечные пучки расположены вертикально. Если концы их не закреплены (группировка при сальто), то места начала и прикрепления будут сближаться, при опоре на тазовую кость мышца будет поднимать туловище из положения лежа до вертикального положения, при опоре на ребрах — поднимать таз. Косое направление мышечных пучков в наружной и внутренней косых мышцах живота позволяет им участвовать не только в сгибании позвоночного столба (при двустороннем напряжении), но также в наклонах и скручивании его при одностороннем напряжении. Поперечное направление пучков в поперечной мышце живота обусловливает при напряжении ее уменьшение объема брюшной полости и повышение внутрибрюшного давления.

Функциональные группы мышц. Особое внимание следует обратить на мышцы, образующие брюшной пресс. К ним относятся мышцы, которые ограничивают брюшную полость и при сокращении уменьшают ее объем и увеличивают внутрибрюшное давление. Сокращение мышц брюшного пресса способствует опорожнению внутренних полых органов (мочевого пузыря, прямой кишки), родовому акту, а также имеет большое значение при поднятии тяжестей (стабилизация скелета туловища и таза). Верхней стенкой брюшной полости является диафрагма; задней — квадратная мышца поясницы; латеральной — наружная косая, внутренняя косая и поперечная мышцы живота; передней — прямая мышца живота, апоневрозы косых мышц и поперечной мышцы живота; нижней — диафрагма таза, обращенная своим куполом вниз и закрывающая отверстие малого таза. диафрагма таза имеет очень большое значение в поддержании внутренних органов (мочевого

пузыря, прямой кишки и половых органов), особенно у женщин. В брюшной стенке есть места наименьшего сопротивления, где могут образовываться грыжи: белая линия живота, пупочное кольцо, паховый и бедренный каналы.

Особый интерес представляет изучение дыхательных мышц, так как целенаправленная их тренировка обеспечивает в определенной мере регулирование дыхания. Мышцы, участвующие в дыхательных движениях, следует классифицировать на мышцы, производящие вдох, и мышцы, производящие выдох; среди мышц, производящих вдох, выделить основные, вспомогательные и косвенно действующие. Необходимо обратить внимание на то. что и спокойном дыхании участвуют основные мышцы вдоха, при усиленном и форсированном дыхании включаются вспомогательные мышцы (например, при фиксированных костях пояса верхней конечности в дыхании участвуют грудные и передняя зубчатая мышцы, при фиксированном позвоночном столбе задние зубчатые мышцы и мышцы, поднимающие ребра).

Мышцы, участвующие в разгибании позвоночного столба, лежат в области спины; мышцы, участвующие в его сгибании, — на передней поверхности шеи и туловища, причем мышцы шеи сгибают шейный отдел позвоночного столба, а мышцы живота вместе с подвздошно-поясничной мышцей — поясничный отдел.

Наклоны позвоночного столба в сторону (вправо и влево) происходят при одновременном сокращении мышц-сгибателей и мышц-разгибателей позвоночного столба на одноименной стороне тела. Скручивание или вращение позвоночного столба осуществляется мышцами, имеющими косое направление волокон ло отношению к вертикальной оси вращения.

Проекция мышц на поверхность тела человека. Верхняя задняя зубчатая мышца лежит под ромбовидной мышцей и проецируется от остистых отростков двух нижних шейных и двух верхних грудных позвонков косо вниз и латерально ко 2—5-му ребрам.

Нижняя задняя зубчатая мышца расположена под широчайшей мышцей спины. Она проецируется в косом направлении снизу вверх и латерально от остистых отростков двух нижних грудных позвонков и двух верхних поясничных позвонков к 9—12-му ребрам.

В верхнем отделе задней поверхности туловища под трапецевидной и отчасти ромбовидной мышцами расположена пластырная (или ременная) мышца, которая идет вверх и латерально от остистых отростков пяти нижних шейных и шести верхних грудных позвонков к затылочной кости и сосцевидному отростку. Верхнюю часть этой мышцы можно показать в промежутке между краем грудино-ключично-сосцевидной мышцы и трапециевидной мышцей.

Из мышц спины хорошо контурируется и даже видна непосредственно под кожей мышца-выпрямитель позвоночника. В большей мере она заметна в среднем и нижнем отделах задней поверхности туловища по обе стороны от задней срединной линии тела (справа и слева от остистых отростков позвонков). При ходьбе на месте можно видеть, как поочередно изменяется

напряжение правой и левой мышц, увеличиваясь при отрыве ноги от опоры и уменьшаясь при постановке ее на опору.

Контуры глубоких мышц спины и даже их проекцию показать на человеке очень трудно, поэтому надо ограничиться рассмотрением их проекции на скелете.

Из дыхательных мышц надо уметь показать проекцию высоты стояния диафрагмы: справа — на уровне 4-го межреберного промежутка (правый купол), слева — на уровне 5-го межреберного промежутка (левый купол). В зависимости от возраста, пола, формы груд- ной клетки, положения тела, дыхательной фазы положение диафрагмы может меняться.

Проекция поперечной мышцы груди определяется по грудине и хрящам ребер в направлении от края грудины к вышележащему ребру. Проекцию подреберных мышц показывают на задней поверхности туловища.

Справа и слева от передней срединной линии тела в области живота лежат в виде двух широких тяжей прямые мышцы живота (правая и левая).

Контрольные вопросы

1. Какую функцию выполняют мышцы туловища?
2. Какие мышцы сгибают шейный и поясничиый отделы позвоночного столба?
3. Какие мышцы разгибают позвоночный столб?
4. Какие мышцы производят наклоны позвоночного столба в сторону и его скручивание?
5. Какие мышцы участвуют в актах вдоха и выдоха1
б. Каковы строение и функции диафрагмы?
7. Каковы морфологическая и функциональная характеристики мышц брюшного пресса? Как образуются белая линия живота и влагалище прямой мышцы живота?
8. Какие мышцы брюшного пресса работают при переходе из положения лежа на спине в положение сидя?
9. Какие места брюшной стенки слабо защищены (места образования грыжи)?

Мышцы головы делятся на мимические и жевательные.

Мимические мышцы расположены под кожей . При сокращении они смещают кожу и изменяют выражение лица, образуя складки перпендикулярно ходу мышечных волокон. Мимические мышцы группируются преимущественно вокруг естественных отверстий, расширяя или суживая их (см. схему).

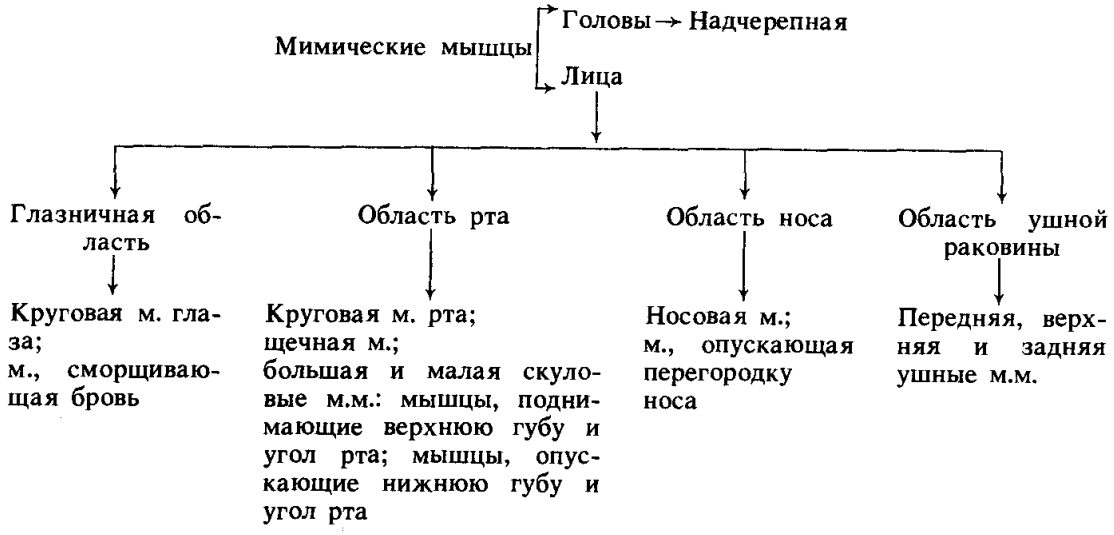

Надчерепная мышца расположена в лобной, теменной и затылочной областях. Лобное брюшко надчерепной мышцы проецируется от надбровных дуг, затылочное брюшко — на чешуе затылочной кости. Соединяясь, эти два брюшка образуют сухожильный шлем.

В области спинки носа в вертикальном направлении от лобной кости к носовым костям видна мышца гордецов, а в косом направлении от надбровной дуги к спинке носа мышца, сморщивающая бровь.

В области глазницы по ее краю определяется проекция круговой мышцы глаза, в области ротовой щели — проекция круговой мышцы рта. От углов рта по направлению к скуловой кости проецируются большая и малая скуловые мышцы, мышца смеха и мышца, поднимающая угол рта. От угла рта к нижней челюсти идет мышца, опускающая угол рта, медиальнее которой под нижней губой находится мышца, опускающая нижнюю губу, и подбородочная мышца.

Над верхней губой проецируется мышца, поднимающая верхнюю губу.

Между углом рта и жевательной мышцей в толще щеки расположена щечная мышца.

Вокруг ушной раковины проецируются: передняя, верхняя и задняя ушные мышцы.

Жевательные мышцы прикрепляются к нижней челюсти и осуществляют ее движения в височно-нижнечелюстном суставе. Нижнюю челюсть поднимают: височная мышца, которая лежит в височной ямке и хорошо прощупывается при жевании; жевательная мышца, расположенная между скуловой дугой и углом нижней челюсти, четко выделяющаяся под кожей при смыкании с усилием челюстей; медиальная крыловидная мышца, которая находится на внутренней поверхности ветви нижней челюсти.

Опускание нижней челюсти происходит в силу тяжести самой челюсти при расслаблении поднимающих ее мышц. Кроме того, в опускании нижней челюсти активно участвуют: двубрюшная мышца, челюстно-подъязычная

мышца и подбородочно-подъязычная мышца (если подъязычная кость фиксирована мышцами, расположенными ниже ее: грудино-щитовидной, щито-подъязычной, лопаточно-подъязычной).

Функциональные группы мышц. Движение нижней челюсти вперед совершается при двустороннем сокращении латеральной крыловидной мышцы, которая лежит между крыловидным отростком клиновидной кости и шейкой нижней челюсти и имеет горизонтальное направление мышечных волокон. движения в сторону происходят при одностороннем сокращении височной и латеральной крыловидной мышц противоположной стороны.

Мышцы шеи. Мышцы шеи делятся на поверхностные и глубокие. К поверхностным мышцам шеи относятся подкожная и грудино-ключично-сосцевидная мышцы, мышцы, фиксирующиеся к подъязычной кости: опускающие подъязычную кость, поднимающие ее при фиксированной нижней челюсти, и двигающие нижнюю челюсть вниз при фиксированной подъязычной кости. К глубоким мышцам шеи относятся лестничные мышцы, длинная мышца головы и шеи.

Функциональные группы мышц. Сгибание головы происходит не только при сокращении мышц-сгибателей, но и при расслаблении мышц-разгибателей. Голова может опускаться вперед под действием силы тяжести, так как центр тяжести головы находится впереди поперечной оси атланто-затылочного сустава. В сгибании головы принимает участие прямая мышца головы. В разгибании головы участвуют грудино-ключично-сосцевидная мышца и короткие мышцы, расположенные между затылочной костью и двумя верхними шейными позвонками (большая и малая прямые задние мышцы головы, верхняя и нижняя косые мышцы головы).

Наклоны головы в сторону осуществляются при одновременном сокращении мышц-сгибателей и мышц-разгибателей головы той стороны, в которую совершается движение, а вращение головы — при сокращении мышц, имеющих косое направление волокон по отношению к вертикальной оси.

Проекция мышц на поверхность тела человека. Подкожная мышца шеи хорошо обозначается в виде широкой пластинки, идущей от нижней челюсти к ключице, при оскаливании зубов. Грудино-ключично-сосцевидная мышца видна на переднебоковой поверхности шеи при повороте головы в противоположную сторону и небольшом наклоне головы в одноименную сторону. Область шеи, находящаяся между правой и левой грудино-ключично-сосцевидными мышцами и нижней челюстью, называется передним треугольником шеи. В нем проецируются мышцы, прикрепляющиеся к подъязычной кости: в нижнем отделе — мышцы, опускающие подъязычную кость, а в верхнем — поднимающие ее.

Между задним краем грудино-ключично-сосцевидной мышцы, передним краем трапециевидной мышцы и ключицей образуется латеральный треугольник шеи.

В переднем треугольнике шеи выделяются несколько треугольников, из которых важно отметить подчелюстной треугольник (ямку),

расположенный между нижней челюстью и двубрюшной мышцей, заполненный одноименной железой, а также сонный треугольник (ямку), образованный задним брюшком двубрюшной мышцы, передним краем грудино-ключично-сосцевидной мышцы и лопаточно-подъязычной мышцей. В этом треугольнике можно прощупать пульсацию общей сонной артерии.

Ниже подъязычной кости расположены: грудино-щитовидная, щито-подъязычная грудино-подъязычная и лопаточно-подъязычная мышцы, показ которых не вызывает затруднений.

Грудино-подъязычная мышца находится ближе к срединной линии шеи, а грудино-щитовидная — позади этой мышцы и лишь в начальном отделе несколько выступает из-под ее медиального края. Щито-подъязычная мышца расположена латерально от грудино-подъязычной. Самое латеральное положение занимает лопаточно-подъязычная мышца.

Выше подъязычной кости расположены также четыре мышцы: двубрюшная, шило-подъя зычная, челюстно-подъязычная и подбородочно-подъязычная. Переднее брюшко двубрюшной мышцы проецируется параллельно срединной линии шеи от нижней челюсти до подъязычной коли, При несколько запрокинутой назад голове оба передних брюшка (правой и левой двубрюшных мышц) хорошо заметны в виде двух продольно идущих валиков. Заднее брюшко двубрюшной мышцы проецируется в направлении от сосцевидного отростка височной кости до подъязычной кости. Почти в этом же направлении, несколько впереди заднего брюшка, идет шилоподъязычная мышца. В виде широкого пласта между нижней челюстью и подъязычной костью проецируется челюстно-подъязычная мышца. Ход подбородочно-подъязычной мышцы аналогичен ходу переднего брюшка двубрюшной мышцы.

Лестничные мышцы — передняя, средняя и задняя — проецируются в латеральном треугольнике шеи над ключицей последовательно. В этом же треугольнике выше и несколько кзади от них проецируются мышца-подниматель лопатки и ременная мышца.

Чтобы иметь представление о внутренней группе глубоких мышц шеи: длинной мышцы головы и длинной мышце шеи, — достаточно ограничиться демонстрацией их на скелете.

Контрольные вопросы

1. Какие мышцы производят движения нижней челюсти? Как определить на себе височную и жевательную мышцы?
2. Какие мышцы поднимают и опускают подъязычную кость?
3. Где расположены (показать на себе) лобная мышца. круговая мыщца глаза и круговая мышца рта?
4. Какие мышцы осуществляют движения головы?

Задания:

1. Ознакомится со строением опорно-двигательного аппарата (ОДА)
2. Найти в тексте ответы на контрольные вопросы и выделить их цветными фломастерами.

РАЗДЕЛ 2. АНАТОМИЯ ОРГАНОВ СИСТЕМ ОБЕСПЕЧЕНИЯ ДВИГАТЕЛЬНОЙ ДЕЯТЕЛЬНОСТИ ЧЕЛОВЕКА

ВНУТРЕННИЕ ОРГАНЫ

Системы внутренних органов — пищеварительная, дыхательная, мочевыделительная и репродуктивная (половая) — расположены в полостях нашего тела, связаны с внешней средой и обеспечивают поступление различных веществ в организм и выделение продуктов метаболизма. Внутренние органы делятся на трубчатые (содержащие полость) и паренхиматозные (не имеющие полости, состоящие из стромы органа — его мягкого скелета и паренхимы — основной ткани).

У всех трубчатых органов стенка имеет универсальное строение и состоит из трех оболочек: внутренней, средней и наружной.

Внутренняя оболочка — слизистую, состоит из соединительной ткани, которая покрыта со стороны полости органа эпителием, содержит большое количество желез. Слизистая оболочка покрыта в полости рта, глотке и пищеводе многослойным плоским неороговевающим эпителием, а в желудке и кишечнике — однослойным цилиндрическим эпителием. Среди эпителиальных клеток имеются бокаловидные клетки, вырабатывающие слизистый секрет. Мышечная пластинка слизистой оболочки обусловливает образование складчатости. По строению железы слизистой подразделяются на простые, разветвленные, сложные, трубчатые, альвеолярные.

Средняя оболочка — мышечная, состоящая у большинства органов из гладкой мышечной ткани, которая построена из клеток веретенообразной формы с центральным расположением ядра. В мышечной оболочке имеется два слоя – наружный продольный и внутренний круговой.

Наружная оболочка в одних органах она серозная, в других соединительнотканная. Большая часть пищеварительного канала покрыта снаружи серозной оболочкой (висцеральный листок брюшины), которая имеет соединительнотканную основу, покрытую мезотелием (разновидность эпителиальной ткани).

При изучении отдельных органов следует обратить внимание на местоположение каждого органа (в какой полости он находится, рядом с какими органами), его проекцию, строение и основные функции. Проецировать орган можно или на поверхность тела, или на образования скелета (скелетотопия). Для проекции внутренних органов на поверхность тела пользуются рядом ориентиров.

При проекции органов на поверхность грудной клетки проводят вертикальные линии:

1) переднюю срединную, которая делит грудину на две симметричные половины;

2) грудинные, идущие вдоль краев грудины;

3) среднеключичные, проходящие через середину ключиц;

4) средние подмышечные, вертикально спускающиеся от верхушки подмышечной впадины;

5) лопаточные, проходящие через нижний угол лопатки;

б) заднюю срединную, идущую по остистым отросткам позвонков.

При проекции внутренних органов в горизонтальной плоскости используют ребра, межреберные промежутки, позвонки.

При проекции на поверхность тела органов брюшной полости переднебоковую поверхность живота делят двумя горизонтальными линиями на 3 области: надчревную, среднюю область живота и подчревную. Верхняя горизонтальная линия проводится между передними концами десятых ребер, а нижняя горизонтальная линия — между верхними передними подвздошными остями. Кроме того, проводят две вертикальные линии — от середины правой и левой паховых связок (паховая связка расположена между верхней передней подвздошной остью и лобковым бугорком). Таким образом, надчревная область подразделяется на правую и левую подреберную области и собственно надчревную область (срединная часть); средняя область живота делится на правую и левую боковые области живота и пупочную область; подчревная область — на правую и левую паховые и лобковую области.

Пищеварительная система

Пищеварительная система включает в себя ротовую полость, глотку, пищевод, желудок, тонкую и толстую кишку и крупные пищеварительные железы (табл.1, рис.1). Функция этой системы заключается в механической и химической обработке пище, всасывании переваренных и выведении не переваренных продуктов.

Рис.1. Органы пищеварения

Таблица 1

Ротовая полость:	Преддверие рта: Собственно полость рта:	Околоушные железы Поднижнечелюстные железы Подъязычные железы
Глотка		
Пищевод		
Желудок		
Тонкая кишка:	Двенадцатиперстная кишка Тощая кишка Подвздошная кишка	Печень Поджелудочная железа
Толстая кишка:	Слепая кишка с червеобразным отростком Восходящая ободочная кишка Поперечная ободочная	

	кишка Нисходящая ободочная кишка Сигмовидная ободочная кишка Прямая кишка	

Полость рта состоит из преддверия рта и собственно полости рта (рис. 2). Преддверие рта ограничено с одной стороны губами и щеками, с другой — зубами и деснами. Через ротовое отверстие, преддверие рта и собственно полость рта сообщаются с внешней средой. Верхнюю стенку полости рта образует твердое и мягкое небо, нижнюю — челюстно-подъязычная мышца, переднюю и с боков — зубы и десна. Сзади имеется отверстие — зев, через которое пища попадает в глотку. Зев ограничен сверху мягким небом, по бокам — небно-глоточными и небно-язычными дужками, между которыми на- ходятся небные миндалины, снизу — корнем языка. Я з ы к. При сомкнутых челюстях полость рта почти полностью заполнена языком — мышечным органом, участвующим в формировании пищевой массы, глотании, воспроизводстве речи и восприятии вкусовых ощущений. В языке различают 3 части: кончик, тело и корень. Верхнюю поверхность языка называют спинкой, она вся свободна, нижняя же часть языка свободна только спереди. На слизистой оболочке языка расположены сосочки — нитевидные, конусовидные и желобовидные (в сосочках последних двух видов заложены вкусовые луковицы). У корня языка расположена язычная миндалина. Мышцы языка разделяются на внутренние, составляющие его основу, и наружные, начинающиеся от костных образований (нижней челюсти, подъязычной кости, шиловидного отростка височной кости) и входящие в толщу языка. З у б ы. Различают резцы, клыки, малые и большие коренные зубы. Все они отличаются друг от друга анатомическими особенностями. У человека 20 временных (молочных) зубов и 32 постоянных. Каждый зуб имеет коронку, шейку, корень.

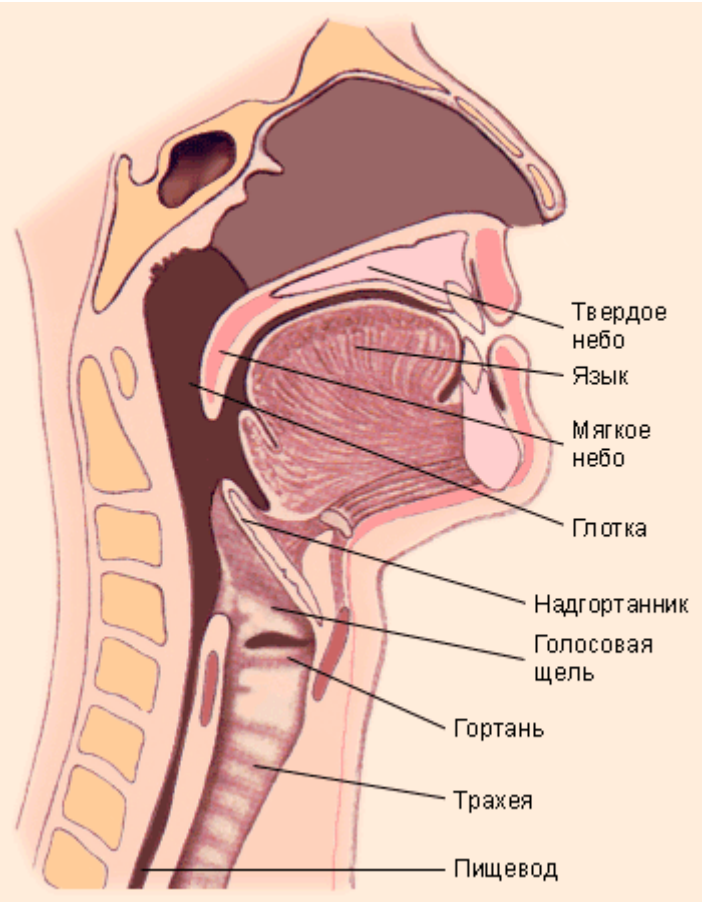

Рис.2. Сагиттальный разрез головы и шеи

Ж е л е з ы п о л о с т и р т а. Выделяют мелкие слюнные железы в слизистой оболочке губ, щек, твердого и мягкого неба и 3 пары крупных слюнных желез (околоушные, поднижнечелюстные и подъязычные).Околоушная железа расположена в занижнечелюстной ямке, несколько спереди и ниже ушной раковины. Выводной проток около ушной железы отходит от ее переднего края, идет параллельно скуловой дуге вперед, перегибаясь через край жевательной мышцы, за тем прободает щечную мышцу и открывается в преддверии рта на уровне верхнего 2-го большого коренного зуба. Поднижнечелюстная железа занимает подчелюстную ямку, которая ограничена снаружи нижней челюстью, а сзади и с медиальной стороны двубрюшной мышцей. Дно ямки образует челюстно-подъ язычная мышца. Выводной проток этой железы идет назад, перегибается через задний край челюстно-подъязычной мышцы и открывается в собственно ротовую полость под языком. Подъязычная железа лежит под слизистой оболочкой, покрывающей дно собственно ротовой полости. Многочисленные протоки мелких слюнных желез открываются отдельными отверстиями в области подъязычной складки под языком.

Желудок имеет кардиальную часть (то место, где в него открывается пищевод), привратниковую часть (место перехода желудка в

двенадцатиперстную кишку), дно и тело; а также переднюю и заднюю поверхности, большую и малую кривизны. Место- положение желудка - надчревная область. Проекция желудка на переднюю стенку живота (дно желудка — в левом подреберье под куполом диафрагмы, тело — в надчревной области слева от передней срединной линии, привратниковая часть — в той же области, но справа от указанной линии). Стенка желудка состоит из оболочек: слизистой (с подслизистой основой), мышечной и серозной; на слизистой оболочке имеются складки. Железы желудка имеют главные и обкладочные клетки, которые вырабатывают желудочный сок, содержащий фермент пепсиноген и соляную кислоту. Мышечный слой желудка по своему строению отличается от других отделов пищеварительного тракта тем, что состоит не из двух, а из трех слоев: циркулярного, продольного и косого. Первый из них в месте перехода желудка в двенадцатиперстную кишку образует кольцеобразное утолщение — жом привратника, регулирующий поступление пищи из желудка в двенадцатиперстную кишку.

Тонкая кишка состоит из двенадцатиперстной, тощей и подвздошной кишок. Двенадцатиперстная кишка проецируется на позвоночный столб, а петли тощей и подвздошной кишок — на переднюю поверхность живота. Стенка тонкой кишки имеет характерные образования, встречающиеся на слизистой оболочке во всех отделах: ворсинки и циркулярные складки, увеличивающие поверхность всасывания питательных веществ, железы, кишечные крипты, одиночные лимфатические фолликулы, выполняющие защитную функцию, а также железы двенадцатиперстной кишки (дуоденальные), расположенные в подслизистой ее основе, и групповые лимфатические фолликулы, находящиеся только в слизистой оболочке подвздошной кишки. Мышечная оболочка состоит из двух слоев мышц (наружного продольного и внутреннего кругового) и серозной оболочки, которая покрывает двенадцатиперстную кишку только спереди, а тощую и подвздошную кишки со всех сторон, образуя брызжейку, с помощью которой эти отделы фиксируются к задней стенке живота.

Толстая кишка имеет несколько отделов: слепую кишку с червеобразным отростком, восходящую, поперечную, нисходящую, сигмовидную ободочные и прямую кишки. Надо уметь по внешнему виду отличить толстую кишку от тонкой (по наличию вздутий, сальниковых отростков, трех мышечных лент). Строение стенки толстой кишки имеет некоторые особенности. Слизистая оболочка более гладкая, не имеет ворсинок, содержит железы, полулунные складки, одиночные лимфатические фолликулы. У места перехода тонкой кишки в толстую находится подвздошно-слепокишечная заслонка (в виде двух складок слизистой оболочки), которая регулирует поступление пищи из тонкой кишки в толстую. Следует обратить внимание на неравномерное распределение продольного мышечного слоя, образующего 3 ленты: сальниковую, брыжеечную и свободную. Сальниковая расположена по линии прикрепления к поперечной ободочной кишке боль-

шого сальника, брыжеечная — по линии прикрепления брыжейки поперечной ободочной кишки, свободная - по задней поверхности кишки. Особенностью строения прямой кишки является то, что на ее слизистой много продольных складок с бороздками между ними, что облегчает продвижение остатков пищи. Мышечный слой ее образует два сфинктера: внутренний — непроизвольный и наружный — произвольный. По отношению к брюшине отделы толстой кишки расположены следующим образом. Со всех сторон покрыта брюшиной слепая кишка с червеобразным отростком, который имеет брыжейку, а так же поперечная и сигмовидная ободочные кишки, что обеспечивает их большую смещаемость при изменении положения тела, верхняя треть прямой кишки; с трех сторон покрыты брюшной восходящая и нисходящая кишки и средняя треть прямой кишки.

Печень. На печени имеются диафрагмальную (выпуклую) и висцеральную (неровную) поверхности, нижний (острый), обращенный вперед. край; связки — серповидная, проходящую по диафрагмальной поверхности в переднезаднем направлении, венечную, идущую в правую и левую стороны от серповидной, и круглую, расположенную у переднего края висцеральной поверхности печени; борозды на висцеральной поверхности — две продольные (правую и левую) и одну поперечную (ворота печени); доли - правую, левую, квадратную (спереди от ворот) и хвостатую (сзади от ворот). Образования, входящие в ворота печени (общая печеночная артерия, воротная вена, нервы) и выходящие из них (общий печеночный проток, лимфатические сосуды). В переднем отделе правой продольной борозды расположен желчный пузырь, в котором выделяют дно, тело, шейку и проток.

Строение печеночной дольки. В центре дольки проходит центральная вена, куда поступает кровь из печеночных синусов — своеобразных кровеносных капилляров, в которых смешивается артериальная кровь, поступающая по ветвям печеночной артерии, и венозная кровь, поступающая по ветвям ворот ной вены. Из центральных вен кровь попадает в печеночные вены, которые впадают в нижнюю полую вену. Отток желчи происходит через желчные ходы, междольковые протоки, левый и правый печеночные и общий печеночный проток. Соединяясь с протоком желчного пузыря, печеночный проток образует общий желчный проток, открывающийся в двенадцатиперстную кишку на большом сосочке слизистой оболочки. Основными функциями печени являются: синтез желчи, гликогена, мочевины, барьерная и защитная функции.

Проекция печени проходит по линиям, соединяющем следующие точки: точку пересечения 4-го межреберного промежутка с правой срединной ключичной линией, 10-го ребра со средней подмышечной линией, середину б-го левого реберного хряща. Эти линии ограничивают печень сверху, справа и слева. Нижняя граница идет по краю правой реберной дуги до 8-го ребра, затем к левой границе, пересекая на середине переднюю

срединную линию. Желчный пузырь проецируется на месте пересечения латерального крав прямой мышцы живота с правой реберной дугой.

Поджелудочная железа лежит на задней брюшной стенке позади желудка на уровне 1—I поясничных позвонков. Поджелудочная железа имеет следующие части: головку, окруженную двенадцатиперстной кишкой; тело, лежащее за желудком, и хвост, который достигает селезенки и доходит до уровня 11—12-го ребра. Эта железа является одновременно железой внешней и внутренней секреции. Ее экскреторная часть, вырабатывает поджелудочный сок (он идет по протоку в двенадцатиперстную кишку и содержит фермент трипсин, участвующий в переваривании белков). Инкреторная часть — панкреатические островки, вырабатывающие гормон инсулин (он поступает непосредственно в кровь и регулирует углеводный обмен).

Брюшина (серозная оболочка брюшной полости) имеет пристеночный (париетальный) листок, выстилающий изнутри стенки брюшной полости, и внутренностный (висцеральный) листок, покрывающий органы. Между этими листками образуется полость брюшины с небольшим количеством серозной жидкости, уменьшающей трение при движении органов. В зависимости от того, покрыт ли орган висцеральным листком с одной стороны, с трех сторон или почти полностью, различают органы брюшной полости, расположенные экстраперитонеально, мезоперитонеально и интраперитонеально, что влияет на их смещение при изменении положения тела. Производными брюшины являются связки, сальники и брыжейки. Связки — это один или два листка брюшины, идущие от стенок брюшной полости к органу или от органа к органу. Брыжейки — дубликатура из двух листков брюшины с заключенными между ними сосудами, нервами, лимфатическими узлами и жировой клетчаткой. Малый сальник, образован печеночно-двенадцатиперстной и печеночно-желудочной связками; большой сальник идет от большой кривизны желудка вниз.

Проекция органов пищеварения на позвоночный столб или наружную поверхность тела.

Полость рта расположена на уровне III шейного позвонка. На этом же уровне проецируется зев.

Глотка идет от основания черепа до уровня VI шейного позвонка.

Пищевод проходит от VI шейного позвонка до X грудного.

Желудок находится в надчревной области, 3/4 его расположены в левом подреберье, а 1/4 занимает собственно надчревную область. Дно желудка расположено под левым куполом диафрагмы. Вход желудок (место входа в него пищевода) проецируется в области X - XI грудных позвонков, выход из него — на уровне XII грудного и 1 поясничного позвонков справа от позвоночного столба.

Верхняя горизонтальная часть двенадцатиперстной кишки проецируется на уровне XII грудного и I поясничного позвонков и идет слева направо; нисходящая часть — справа от позвоночного столба от I до II поясничного позвонка; нижняя часть идет вначале горизонтально на уровне

III поясничного позвонка, затем поднимается вверх, пересекает позвоночный столб и на уровне II поясничного позвонка слева от срединной линии тела переходит в тощую кишку. Тощую и подвздошную кишки разграничить по внешнему виду очень трудно. Они занимают преимущественно пупочную область, хотя могут заходить и в другие области живота.

Слепая кишка расположена в правой паховой области, в подвздошной ямке. Верхняя граница слепой кишки соответствует середине расстояния между пупком и передней подвздошной остью. Положение червеобразного отростка очень непостоянно: место отхождения его от слепой кишки на поверхность живота проецируется на середине линии, соединяю щей пупок с правой верхней подвздошной остью, или на границе правой и средней трети линии, соединяющей подвздошные ости; сам отросток может быть направлен вверх и латерально или влево от слепой кишки, может лежать позади нее, касаясь концом печени или правой почки, может спускаться в малый та. Это важно знать при постановке диагноза воспаления червеобразного отростка (аппендиците).

Восходящая ободочная кишка проецируется в правой боковой области живота до правого подреберья (висцеральной поверхности печени), где делает изгиб и переходит в поперечную ободочную кишку.

Поперечная ободочная кишка проецируется в поперечном на правлении от правого до левого подреберья, т. е. занимает всю надчревную область. Средняя часть поперечной ободочной кишки в виде дуги, выпуклой книзу, заходит в среднюю (чревную) область живота.

Нисходящая ободочная кишка является продолжением поперечной ободочной кишки, она спускается вниз от левого подреберья в левой боковой области живота до гребня подвздошной кости, на уровне которого переходит в сигмовидную кишку.

Сигмовидная ободочная кишка, начавшись на уровне подвздошного гребня слева, доходит до уровня I крестцового позвонка. Подвздошный отдел ее расположен в левой паховой области, в подвздошной ямке, тазовый отдел доходит до крестцово-подвздошного сочленения, а крестцовый отдел спускается вниз по тазовой (перед ней) поверхности крестца, где на уровне I крестцового позвонка переходит в прямую кишку.

Прямая кишка начинается на уровне III крестцового позвонка и заканчивается в области заднепроходного отверстия. Соответственно положению крестца и копчика она имеет два изгиба: первый об ращен выпуклостью вперед, а второй — назад.

Большинство органов брюшной полости подвижно. Поэтому не удивительны различия в их положении у разных людей, зависящие от возраста, пола, телосложения, развития и тонуса мышц, ширины таза и других индивидуальных особенностей. На рентгенограммах внутренних органов спортсменов можно видеть, что при изменении положения тела (вис, мост, стойка на кистях и др.) внутренние органы значительно смещаются. У лиц, занимающихся спортом, с хорошо развитой мышечной системой смещаемость внутренних органов меньше, чем у нетренированных людей.

Контрольные вопросы

1. Какое строение имеют стенки внутренних полых органов?
2. Какие органы и крупные пищеварительные железы относятся к пищеварительной системе?
3. Каково строение полости рта?
4. На какие отделы делится глотка и какие отверстия в нее открываются?
5. Какие миндалины образуют лимфоидное кольцо Пирогова?
6. Какое строение имеет желудок?
7. Какое действие оказывает желудочный сок на процесс пищеварения?
8. На какие отделы делится тонкая кишка?
9. На какие отделы делится толстая кишка?
10. Чем отличается толстая кишка от тонкой?
11. Как определить на себе проекцию частей ободочной кишки на поверхность тела?
12. Куда открывается общий печеночный проток и проток поджелудочной железы?
13. Какое строение имеет печень?
14. Какие образования находятся в воротах печени?
15. Как проецируется печень на поверхность тела?
16. Что такое «чудесная сеть» печени?
17. Какие функции выполняет печень?
18. Каково функциональное значение желчного пузыря?
19. Какие части имеет поджелудочная железа и где она расположена?
20. Что можно рассказать о брюшине и ее образованиях?

Задания:

1. Ознакомится со строением пищеварительной системы
2. Зарисовать и подписать рисунки:
   - комплекс органов пищеварительной системы;
   - ротовая полость и глотка (на сагиттальном разрезе);
   - строение слизистой желудка;
   -строение ворсинки тонкой кишки;
   - строение дольки печени.
3. Найти в тексте ответы на контрольные вопросы и выделить их цветными фломастерами.

Дыхательная система

К дыхательной системе относятся дыхательные пути (полость носа, глотка, гортань, трахея, бронхи) и легкие — органы, в которых происходит газообмен между организмом и внешней средой. Легкие покрыты серозной оболочкой, называемой плеврой (рис.3).

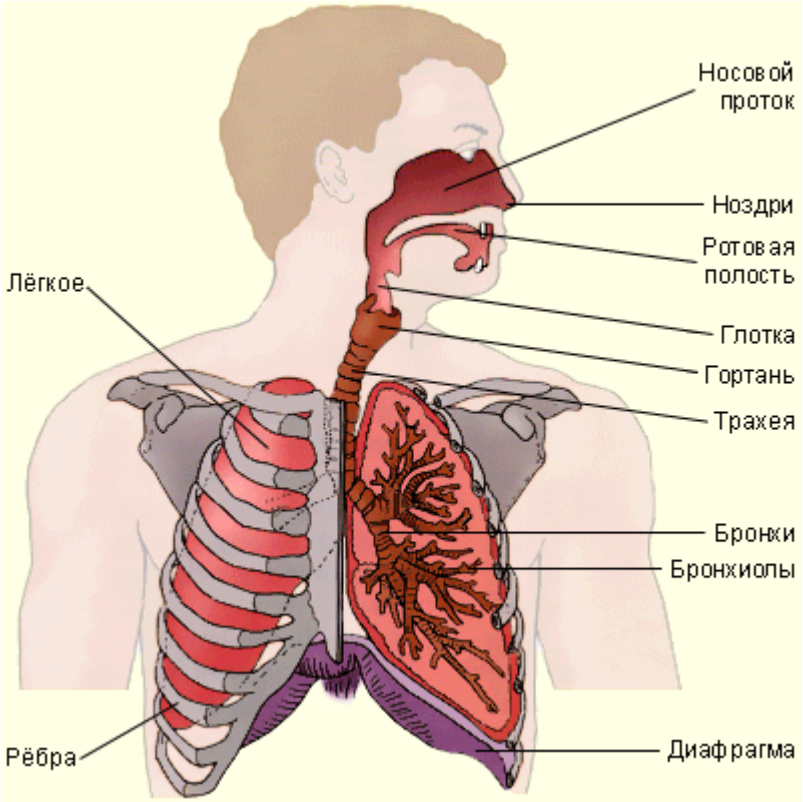

Органы дыхания

Носовая полость имеет костную основу стенок, носовые раковины, носовые ходы. Поскольку полость носа является не только органом дыхания, но и органом обоняния, слизистая оболочка дыхательной области, расположенной на уровне средней и нижней носовых раковин и носовых ходов, имеет иное строение, чем в обонятельной области, находящейся в области верхней носовой раковины и перегородки носа.

Слизистая оболочка дыхательной области содержит ряд приспособлений для очистки, увлажнения и согревания (или охлаждения) вдыхаемого воздуха: реснички мерцательного эпителия, покрывающие слизистую, образуют обширное поле, на котором оседает около 40 % взвешенных в воздухе пылевых частиц; наличие большого количества слизистых желез обусловливает увлажнение воздуха; густая венозная сеть сосудов в подслизистом слое носовых раковин способствует согреванию или охлаждению воздуха. Обонятельная область покрыта обонятельным эпителием, содержит чувствительные обонятельные клетки. Это — рецепторная часть обонятельной сенсорной системы. Вдыхаемый воздух, поступающий через носовые отверстия, вначале поднимается кверху, а затем идет назад и вниз, направляясь через хоаны в носоглотку; время соприкосновения его со слизистой оболочкой (обогрева и увлажнения) увеличивается. Микробы взначительной мере обезвреживаются действием носовой слизи. Однако особое значение имеют миндалины, их защитная функция. Чистый, увлажненный, теплый воздух из полости носа через хоаны проходит в носоглотку, затем в гортань и нижележащие дыхательные пути.

Гортань является не только частью дыхательных путей, но и содержит голосовой аппарат. Она расположена на уровне IV—VI шейных позвонков. Изучая на препаратах хрящи гортани (щитовидный, перстневидный, надгортанник, черпаловидный, рожковидные и клиновидные), можно прощупать на себе первые два на передней поверхности шеи. Также легко определить подъязычную кость, к которой гортань подвешивается на щитоподъязычной мембране. Гортань имеет преддверие, наиболее узкую среднюю часть и подголосовую полость. Преддверие расположено от входа в гортань до складок преддверия. В средней части находятся складки преддверия и голосовые складки, ограничивающие голосовую щель. Между складками преддверия и голосовыми складками находятся желудочки гортани. В толще голосовой складки расположены голосовая мышца и голосовая связка. Сужение или расширение голосовой щели зависит от натяжения голосовой связки, которое осуществляется мышцами гортани. Их делят на 3 группы: мышцы, расширяющие голосовую щель; мышцы, суживающие ее, и мышцы, изменяющие напряжение голосовых связок. На препаратах, муляжах и рисунках необходимо разобрать их ход и функцию; механизм голосообразования зависит от струи выдыхаемого воздуха, ширины голосовой щели и состояния голосовых связок. Звук, который образуется в результате колебаний голосовых связок, мало напоминает человеческий голос; окраска голоса приобретается благодаря функции системы резонаторов (желудочков гортани, рта и околоносовых пазух).

Трахея. Изучая строение трахеи, следует обратить внимание на то, что просвет ее не закрывается, так как стенка состоит из 16—20 полулунных хрящей, соединенных между собой связками, что способствует беспрепятственному движению воздуха. Задняя стенка трахеи мягкая, представляет собой соединительнотканную перепонку и прилежит к пищеводу, способствуя его расширению при прохождении пищи. Начинается трахея на уровне VI—**VII** шейных позвонков. Деление трахеи на два главных бронха происходит на уровне IV—V грудных позвонков.

Бронхи и легкие. Правый и левый бронхи имеют разное строение до входа в легкие. Правый бронх шире и короче левого, в связи с чем инородные тела попадают обычно в правый бронх. На одном из главных бронхов можно проследить их разветвление. Так, правый бронх, вступив в легкое, разделяется на три долевых бронха — соответственно долям правого легкого; долевые бронхи в веществе легкого распадаются на более мелкие сегментарные бронхи, которые, в свою очередь, разделяются вилообразно на все более мелкие. Примерно на 8-м порядке деления сегментарный бронх переходит в дольковый, идущий в дольку легкого. Число дольковых бронхов в обоих легких достигает 1000. Внутри дольки бронх имеет 12—18 ветвей — концевых (терминальных) бронхиол, которые уже не содержат, как бронхи, хряща в стенке. Концевая бронхиола образует структурную единицу легкого — ацинус (рис. 4). Это совокупность альвеол, которые являются производными респираторных бронхиол, отходящих от терминальной

бронхиолы. Стенка альвеолы — это материальный субстрат газообмена в легком. Строение ацинуса и альвеолы нужно зарисовать. Площадь альвеол

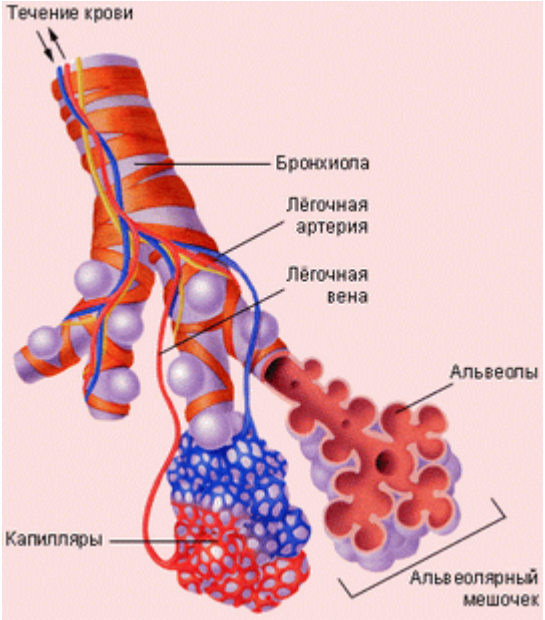

Рис.4. Строение ацинуса.

при вдохе достигает 100 м2. Во время физической работы они растягиваются и дыхательная поверхность их становится еще больше. Правое легкое имеет 3 доли, а левое — 2. В легком принято различать 3 поверхности: реберную, диафрагмальную и средостенную, на которой имеются ворота, где в легкое входят бронх, легочная артерия, бронхиальные артерии и нервы, а выходят 2 легочные вены, лимфатические сосуды, бронхиальные вены. Эти образования в комплексе составляют корень легкого. Каждое легкое покрыто висцеральным листком плевры, который в области корня переходит в париетальный листок, выстилающий стенку грудной полости. Между листками плевры находится щелевидная полость плевры. Части ее, расположенные между париетальными листками, называются плевральными синусами, самым значительным из которых является реберно-диафрагмальный, куда край легкого опускается во время вдоха. Границы париетальной плевры(висцеральная срастается с паренхимой органа) не везде совпадают с границами легких. Верхняя граница плевры, или купол ее, находится на 3—4 см выше 1-го ребра, соответствуя середине тела VII шейного позвонка; задняя граница идет вдоль позвоночного столба по линии, соединяющей головки ребер, и заканчивается на 12-м ребре, где переходит в нижнюю границу; передняя граница плевры справа и слева от купола идет через грудинно-ключичное сочленение, располагаясь позади рукоятки грудины, до 2-го ребра, где правая и левая границы сближаются и идут вниз до 4-го ребра; затем правая граница продолжается до 6—7-го ребра и переходит в нижнюю границу, а левая отклоняется влево, пересекает левый край грудины, идет почти параллельно 4-му ребру до 6-го ребра и переходит в нижнюю границу; нижняя граница идет от середины хряща 6-го ребра по средней ключичной линии, пересекает хрящ 7-го ребра, по средней

подмышечной линии — 10-е ребро, а сзади доходит до 12-го ребра. Верхушка легких соответствует высоте купола плевры. Задние края легких совпадают с задней границей плевры. Передняя граница правого легкого также совпадает с передней границей плевры, а передняя граница левого легкого совпадает с передней границей плевры лишь до 4-го ребра, затем отступает от нее влево латерально, образуя сердечную вырезку. Нижняя граница легких, расположеннаяна 1—2 ребра выше границы плевры, идет от 6-го ребра, по средней ключичной линии пересекает 7-е ребро, по средней подмышечной — 8-е, по околопозвоночной линии — 11-е.

Средостение - комплекс органов (сердце с крупными сосудами, вилочковая железа, трахея, бронхи, грудная аорта, пищевод и ряд других образований), расположенных между двумя плевральными мешками.

Контрольные вопросы

1. Как охарактеризовать систему органов дыхания?
2. Каковы строение носовой полости и особенности слизистой оболочки ее дыхательной и обонятельной частей?
3. Какое строение имеет гортань?
4. Как соединяются между собой хрящи гортани? Как группируются мышцы гортани и какова их функциональная характеристика?
5. На уровне каких позвонков расположена гортань? Где находятся (прощупайте на себе) щитовидный и перстневидный хрящи?
6. Каковы строение и топография трахеи и бронхов?
7. Какую морфологическую и функциональную характеристики имеет легкое?
8. Как охарактеризовать структурную единицу легкого-ацинус?
9. Что можно рассказать о плевре? Какие листки она имеет?
10. Что такое ворота легкихи какие образования в них находятся?
11. Что такое корень легкого?
12. Что представляет собой реберно-диафрагмальный синус и каково его функциональное значение?
13. Что такое средостение? Какие органы в нем расположены?

Задания:

1. Ознакомится со строением дыхательной системы
2. Зарисовать и подписать рисунки:
   - комплекс органов дыхательной системы;
   - хрящи гортани;
   - строение ацинуса.
3. Найти в тексте ответы на контрольные вопросы и выделить их цветными фломастерами.

Мочеполовая система

Мочеполовая система состоит из мочевыделительных и половых органов, которые тесно связаны между собой анатомически и имеют общее происхождение (Рис.5).

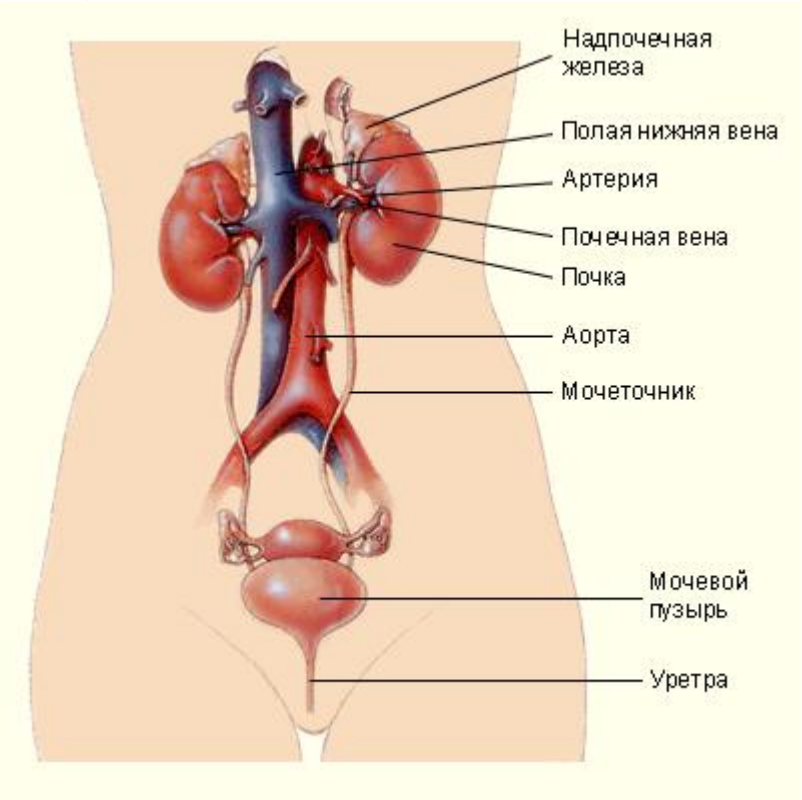

Рис.5. Мочевыделительная система

Мочевыделительные е органы

Почки находятся на задней стенке брюшной полости по бокам позвоночного столба, на уровне последнего грудного и первых двух поясничных позвонков. Фиксируются почки оболочками, сосудами, брюшиной, покрывающей почки спереди, а также благодаря внутрибрюшному давлению. В связи с правосторонним положением печени правая почка лежит несколько ниже левой. Почки покрыты тремя оболочками: фиброзной капсулой, жировой капсулой и фасцией (рис.6). Ориентировать анатомический препарат надо следующим образом: держать левой рукой впереди себя почку так, чтобы ее более выпуклая поверхность была обращена вперед, латеральный край (выпуклый) — в левую сторону, медиальный — в правую; в воротах почки (в углублении по медиальному краю), ближе к задней поверхности, за сосудами находился бы мочеточник — это будет левая почка. Аналогично можно сориентировать и правую почку. Ворота почки служат местом прохождения сосудов, нервов, мочеточника. За воротами есть углубление почечной пазухи, заполненной

почечной лоханкой, малыми и большими чашками, сосудами и жировой

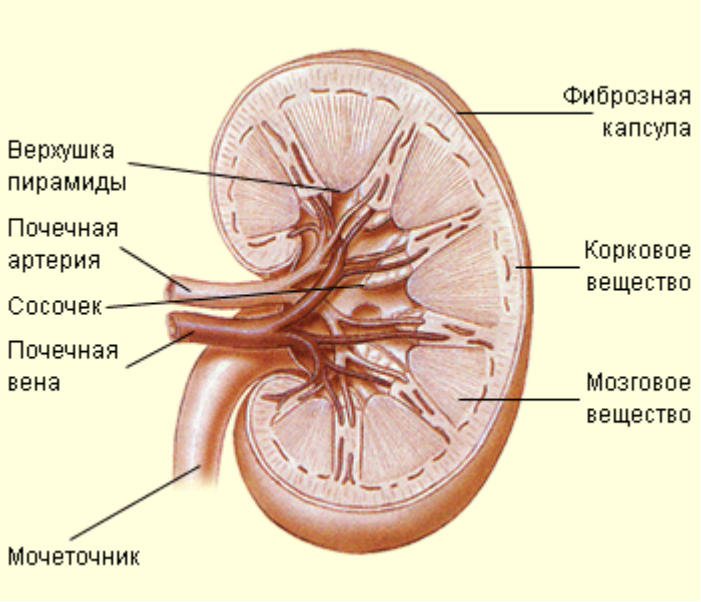

Рис. 6. Строении почки

клетчаткой. Почечная пазуха окружена веществом почки. На фронтальном разрезе видно снаружи корковое вещество, а внутри мозговое, имеющее форму пирамид, верхушки которых, носящие название сосочков, обращены в малые чашки. Между почечными пирамидами расположено корковое вещество, называемое почечными столбами. Структурной единицей почки, в которой образуется моча, является нефрон, состоящий из клубочка, окруженного капсулой, и канальца, имеющего проксимальную часть, петлю и дистальную часть. Схему нефрона надо зарисовать. Существенное значение при образовании мочи имеют особенности кровоснабжения почки. Почка имеет двойную капиллярную сеть. Первая сеть, образующая почечные клубочки, собирается в артерию, которая вновь распадается на капилляры (это вторая сеть), окружающие канальцы нефронов почки и собирающиеся в вену. Первая капиллярная сеть является местом, где из крови внутрь капсулы клубочка выделяется вода и продукты обмена вещества, образующие первичную мочу. Во вторую капиллярную сеть обратно всасываются вода, сахар и некоторые белки, после чего первичная моча превращается в окончательную (или вторичную). Для того чтобы проследить дальнейший путь мочи, надо изучить собирательные трубочки, малые и большие почечные чашки, лоханку, переходящую в мочеточник.

Мочеточник, как и почка, лежит на задней стенке брюшной полости и по своему ходу делится на 3 части: брюшную, тазовую и внутристеночную. Стенка мочеточника состоит из трех оболочек: слизистой, мышечной и соединительнотканной.

Мочевой пузырь находится в малом тазу, позади симфиза. Опорожненный, он располагается экстраперитонеально, а наполненный — мезоперитонеально. Мочевой пузырь имеет части: дно, тело, верхушку.

Мочеиспускательный канал имеет значительные половые отличия. У женщин он открывается в преддверии влагалища и представляет собой короткую трубку с двумя сфинктерами. Верхний сфинктер построен из

гладкой мускулатуры (непроизвольный), а нижний, расположенный в области мочеполовой диафрагмы, — из поперечнополосатой (произвольный). У мужчин мочеиспускательный канал представляет собой более длинную трубку, в которой различают три части: предстательную, перепончатую и губчатую. Он служит для выведения не только мочи, но и спермы. Топография мочевых органов представлена в табл. 2.

Таблица 2.

Топографические взаимоотношения мочевых органов

Название органа	**Почки**	**Мочеточник**	**Мочевой пузырь**
Голотопия	Поясничная область	Брюшная полость, таз	Полость малого Таза
Скелетотопия	Уровень XII грудного — I—II поясничного позвонков. Продольные оси почек образуют острый угол, открытый книзу. Левая почка пересекается 12-м ребром посередине, правая — ближе к верхнему полюсу. Верхним концом почка доходит до уровня 11-го ребра, нижний конец отстоит от подвздошного гребня на 3—5 см	I или II поясничный позвонок, полость малого таза	Позади лобкового симфиза
Синтопия	Сзади: диафрагма, квадратная мышца поясницы, поперечная мышца живота, поясничная мышца. Сверху: надпочечник. Спереди: у правой почки — правая доля печени, нисходящая часть двенадцатиперстной кишки, часть восходящей ободочной кишки; у левой почки — желудок, хвост поджелудочной железы, селезенка, нисходящая ободочная кишка	Сзади: поясничная мышца, а в полости таза подвздошные сосуды; медиально от правого мочеточника: нижняя полая вена; латерально: восходящая ободочная и слепая кишки; медиально от левого мочеточника: аорта, латерально: нисходящая ободочная кишка и корень брыжейки сигмовидной кишки	Спереди: симфиз, предпузырная клетчатка; к дну прилегает предстательная железа; сзади: ампулы семявыносящих протоков и семенные пузырьки, прямая кишка (у женщины матка и влагалище), сверху: петли тонкой кишки, сигмовидная, иногда слепая кишка
Отношение к брюшине	Экстраперитонеально	Экстраперитонеально	Мезоперитонеально (наполненный), экстраперитонеально (пустой)

Половые органы делятся на внутренние и наружные. Половые железы в отличие от большинства желез выделяют по своим протокам не жидкость, а половые клетки, а непосредственно в кровь — половые гормоны. Таким образом, половые железы выполняют экзокринную и эндокринную функции, т. е. являются железами смешанной (двойной) секреции.

Мужские половые органы. К внутренним половым органам относятся яички, семявыносящие протоки, семявыбрасывающие протоки и предстательная железа. На таблицах следует рассмотреть положение яичка, придаток яичка, прилежащий к его заднему краю, его части (головку, тело, хвост), оболочки, покрывающие яичко. Кроме того, надо зарисовать внутреннее строение яичка: извитые семенные канальцы, являющиеся местом образования мужских половых клеток; прямые канальцы и канальцы сети яичка — выводящие пути для сперматозоидов; проток придатка; семявыносящий проток, стенка которого состоит из трех слоев: слизистого, мышечного и соединительнотканного.

Семявыносящий проток, отходя от яичка, вначале идет в составе семенного канатика, состоящего из кровеносных и лимфатических сосудов, нервов и мышцы, поднимающей яичко. Затем у внутреннего пахового кольца семявыносящий проток отходит от семенного канатика и опускается в полость таза, где соединяется с протоком семенного пузырька, образуя семявыбрасывающий проток. Проток проходит через толщу предстательной железы и открывается в предстательную часть мочеиспускательного канала. Секрет предстательной железы стимулирует подвижность сперматозоидов.

К наружным мужским половым органам относятся половой член и мошонка.

Женские половые органы. К внутренним женским половым органам относятся: яичник, матка, маточные трубы и влагалище; к наружным — большие половые губы и образования, расположенные между ними (малые половые губы, клитор).

Яичники расположены на задней поверхности широкой связки матки, собственную связку яичника, с помощью которой он соединяется с маткой, и подвешивающую связку яичника, которая идет к нему от стенок таза, а также маточные трубы, идущие от матки к яичнику (брюшной конец трубы заканчивается бахромками, которые доходят почти до поверхности яичника, способствуя движению яйцеклетки к матке). Внутреннее строение яичника — его корковый слой, состоящий из железистой ткани и содержащий фолликулы, в которых развиваются женские половые клетки (яйцеклетки), и мозговой слой, содержащий соединительную ткань, сосуды и нервы.

Матка расположена в малом тазу (между мочевым пузырем и прямой кишкой). Она имеет части: дно, обращенное вверх, тело, суживающееся по направлению к шейке, и шейку, вдающуюся во влагалище; поверхности — пузырную и кишечную; связки, фиксирующие матку — широкую, идущую от края матки к стенкам таза, и круглую — от дна матки к глубокому паховому кольцу. Стенка матки состоит из слизистой оболочки, мышечной оболочки, имеющей три слоя (внутренний — продольный, средний —

круговой, наружный — продольный), и серозной оболочки, которая покрывает матку со всех сторон и образует широкие связки матки.

Влагалище с одной стороны охватывает шейку матки, а с другой открывается в половую щель.

Топография половых органов представлена в табл. 3.

Таблица 3.

Топографические взаимоотношения мужских и женских половых органов

Орган	**Предстательная железа**	**Семенные пузырьки**	**Матка**	**Яичник**	**Влагалище**
Голотопия	Малый таз	Малый таз	Малый таз	Малый таз	Малый таз
Синтопия	Дно мочевого пузыря, семенные пузырьки и ампулы семявыносящих протоков, мочеполовая диафрагма, симфиз, ампула прямой кишки; через предстательную железу проходит мочеиспускательный канал	Дно мочевого пузыря, *конечный* отдел мочеточников, прямая кишка, основание предстательной железы	Мочевой пузырь, прямая кишка, петли тонких кишок, иногда сигмовидная кишка	Яичниковая ямка ограничена: сзади подчревными сосудами и мочеточником, сверху — наружными подвздошными сосудами, снизу — маточной и запирательными артериями	Спереди: мочевой пузырь и мочеиспускательный канал; сзади: прямая кишка. Влагалище проходит через мочеполовую диафрагму
Отношение к брюшине	Экстраперито-неально	Экстраперито-неально	Мезоперито-неально	Интраперито-неально	Экстраперито-неально

Контрольные вопросы

1. Как расположены почки?
2. Каково внешнее строение почки, какие оболочки она имеет?
3. Каково макроскопическое и микроскопическое строение почки?
4. Как охарактеризовать структурно-функциональную единицу почек — нефрон?
5. Как построен мочевой пузырь?
6. На какие части делится мужской мочеиспускательный канал?
7. Какое строение имеют яичко, семявыносяший и семявыбрасывающий протоки,
предстательная железа?
8. Как построен семенной канатик?
9. В чем заключается сперматогенез и гормональная функция яичка?
10. Каково строение матки и маточных труб?
11. Как построен яичник?

12. Как протекает процесс созревания яйцеклетки, в чем заключается гормональная
функция яичника?
13. Как построена промежность?
14. Какое строение имеет молочная железа?

Задания:

1. Ознакомится со строением мочеполовой системы
2. Зарисовать и подписать рисунки:
   - комплекс органов мочевыделительной системы;
   - строение нефрона;
   - комплекс внутренних органов женской половой системы;
   - комплекс внутренних органов мужской половой системы.
3. Найти в тексте ответы на контрольные вопросы и выделить их цветными фломастерами.

Сердечно-сосудистая система и органы иммуногенеза

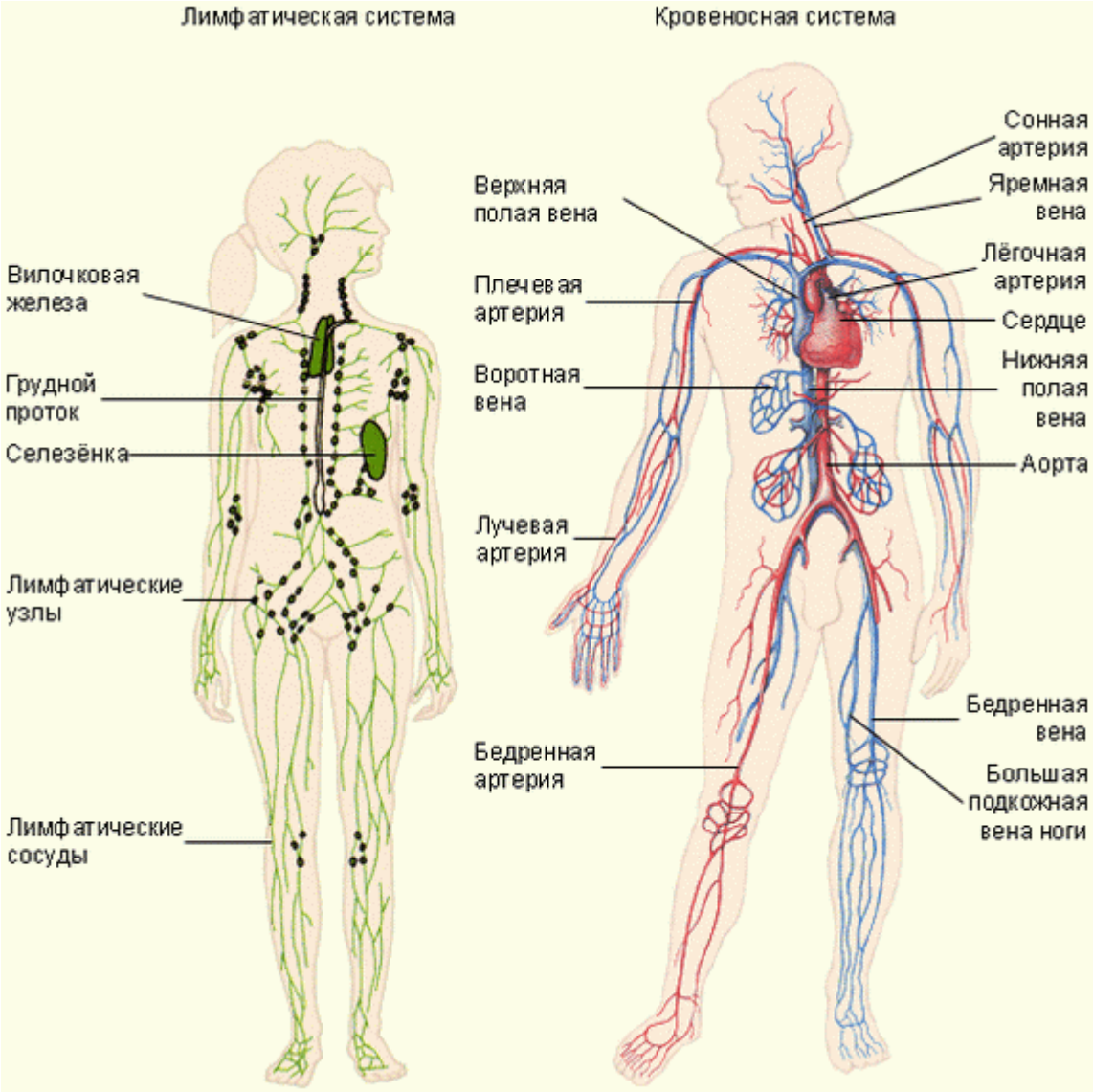

Рис.7. Сердечно-сосудистая система

КРОВЕНОСНАЯ СИСТЕМА

Сердечно-сосудистая система состоит из кровеносной и лимфатической систем. Кровеносная система состоит из артерий — сосудов, по которым кровь течет от сердца; вен — сосудов, по которым она возвращается к сердцу, и капилляров — тончайших сосудов, расположенных между артериями и венами и составляющих главную часть микроциркуляторного русла. Последнее представляет собой анатомо-физиологический комплекс кровообращения, с которым связаны механизмы регуляции тока крови в органах. Основными звеньями его являются артериолы, в которые переходят артерии, прекапилляры, капилляры, посткапилляры, венулы (корни венозной системы) и артериоло-венулярные анастомозы.

Кровь движется по большому кругу кровообращения, или телесному, который служит для доставки тканям тела питательных веществ и кислорода, и по малому кругу кровообращения, или легочному, который служит для обогащения крови кислородом в легких. Круги кровообращения начинаются в желудочках сердца, а заканчиваются в предсердиях (рис. 8).

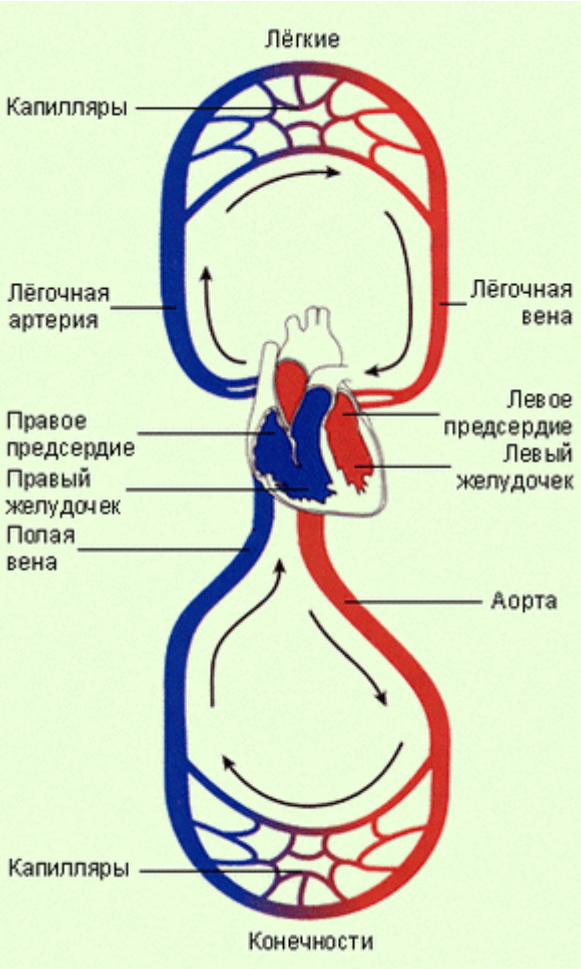

Рис. 8Круги кровообращения.

Малый круг кровообращения начинается из правого желудочка легочным стволом и заканчивается в левом предсердии четырьмя легочными венами. Большой круг кровообращения начинается из левого желудочка аортой и заканчивается в правом предсердии верхней и нижней полыми венами. Общие закономерности хода артерий: крупные артерии идут по сгибательной стороне тела или конечностей, поскольку она больше защищена, и по более короткому пути; большая часть артерий располагается по принципу двусторонней симметрии; основные артериальные магистрали делятся соответственно костной основе (на плече и бедре имеется по одной артерии, а на предплечье и голени — по две); артерии идут вместе с венами, лимфатическими сосудами и нервами, образуя сосудисто-нервные пучки; артерии проходят в желобах и каналах, образованных костями, мышцами и фасциями, защищающими их от сдавливания; в полостях тела артерии делятся на пристеночные (у стенок полостей) и внутренностные; артерии образуют различные приспособления, соответствующие функции органа

(сосудистые сети, кольца, дугообразные анастомозы); калибр артерии определяется функцией органа.

Общий план строения стенки сосудов: внутренняя оболочка — эндотелиальная, покрытая со стороны просвета сосудов эндотелием, клетки которого имеют плоскую форму, тесно прилежат друг к другу и расположены на базальной мембране, напоминая по строению однослойный плоский эпителий, хотя по происхождению они относятся к соединительной ткани; средняя оболочка — мышечная, состоящую из двух слоев гладких мышц (продольного и циркулярного), которая в артериях выражена лучше,

чем в венах, и наружная оболочка — адвентициальная. При общности строения стенок сосудов следует отметить особенности строения стенок артерий (эластического, мышечного и мышечно-эластического типа), вен (на внутренней оболочке много клапанов) и капилляров (состоят из эндотелиальных клеток, лежащих на базальной мембране, что обеспечивает тесный контакт между стенкой и окружающими клеточными элементами).

Кровь — жидкость, циркулирующая в кровеносной системе, — состоит из форменных элементов (эритроцитов, лейкоцитов, тромбоцитов) и межклеточного вещества — плазмы крови.

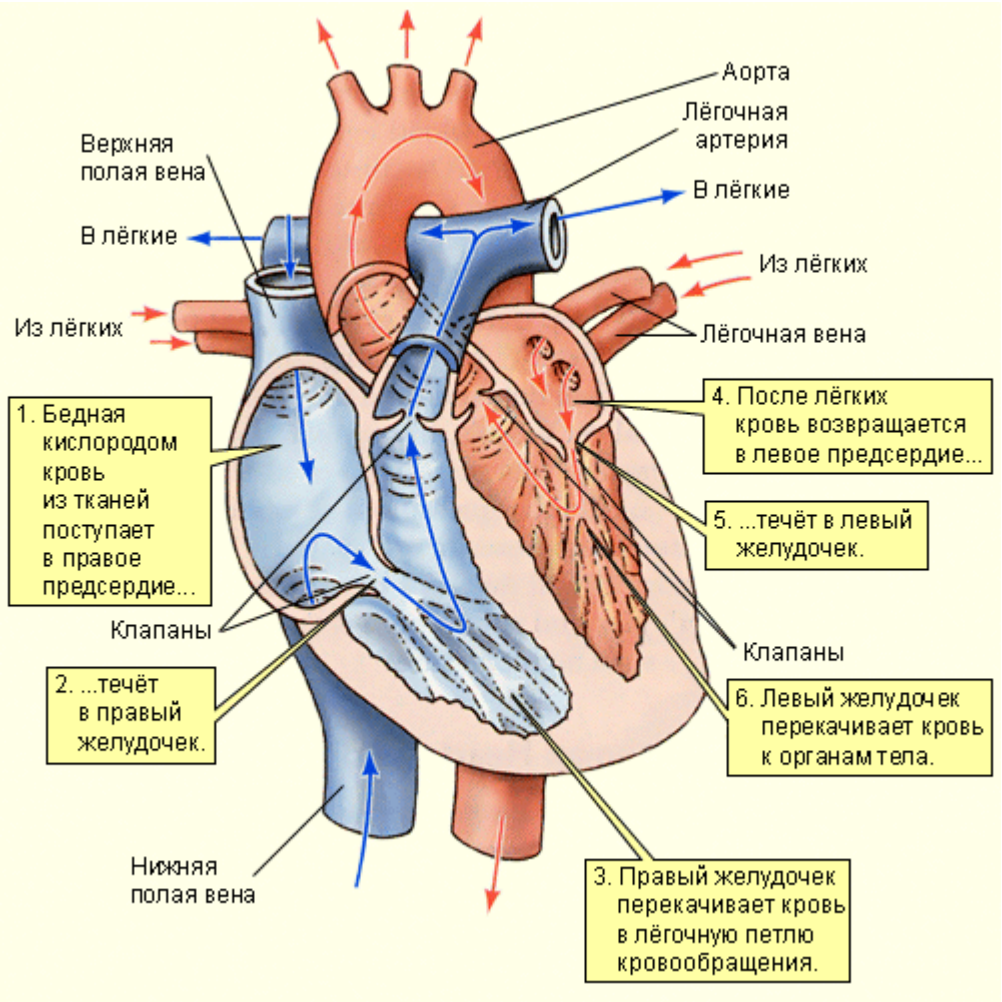

Рис.9. Строение сердца.

Центральным органом сосудистой системы является сердце (рис 9). Оно находится в грудной полости — в переднем средостении и расположено

асимметрично: большая часть его лежит слева от срединной линии тела, меньшая — справа. Внешнее строение сердца — форма, размеры, поверхности, края, борозды, основание, верхушку, левое и правое ушки, сосуды, впадающие в предсердия (верхнюю и нижнюю полые вены, венечный синус — в правое предсердие, четыре легочные вены — в левое предсердие), и сосуды, выходящие из желудочков (аорту — из левого желудочка, легочный ствол — из правого).

Чтобы составить представление о положении отделов сердца, необходимо научиться правильно держать его анатомический препарат: положить диафрагмальной (более плоской) поверхностью на левую ладонь так, чтобы верхушка сердца была обращена к пальцам кисти; при этом предсердия и крупные сосуды расположены сзади, а желудочки сердца (правый и левый) — впереди, ушки сердца свободными краями обращены вперед и охватывают легочный ствол. Надо уметь находить следующие образования: правое предсердие, связанное с правым ушком сердца; в полости правого предсердия — межпредсердную перегородку с овальной ямкой, сзади и сверху — верхнюю полую, а снизу — нижнюю полую вены, между ними — отверстие венечного синуса, предсердно-желудочковое отверстие, сообщающее правое предсердие с правым желудочком и закрытое предсердно-желудочковым клапаном (трехстворчатым), вход в правое ушко, на внутренней поверхности которого находятся гребенчатые мышцы; в полости правого желудочка, в предсердно-желудочковом отверстии — 3 створки правого предсердно-желудочкового клапана, от свободной поверхности которых тянутся сухожильные хорды; 3 сосочковые мышцы, к которым фиксируются сухожильные хорды; мясистые трабекулы, выступы миокарда, увеличивающие полость желудочка, легочный ствол, клапан легочного ствола, состоящий их трех полулунных заслонок, препятствующих обратному току крови из легочного ствола в желудочек; в полости левого предсердия — на задней стенке 4 отверстия легочных вен (по 2 справа и слева), несущих артериальную кровь в сердце из легких, вход в левое ушко, предсердно-желудочковое отверстие, закрытое левым предсердно-желудочковым клапаном; в полости левого желудочка — 2 сосочковые мышцы, мясистые трабекулы, 2 створки предсердно-желудочкового клапана с идущими от них сухожильными хордами, артериальный конус, продолжающийся в аорту, клапан аорты и его 3 полулунные заслонки.

Стенка сердца имеет 3 оболочки: 1) серозную — эпикард (висцеральный листок перикарда), состоящую из нескольких слоев соединительной ткани, покрытых с поверхности мезотелием (разновидность эпителия); 2) мышечную — миокард, составляющую большую часть стенки сердца (более выражена в левом желудочке) и образованную поперечнополосатыми мышечными волокнами особого строения, которые начинаются от фиброзных колец, расположенных между предсердиями и желудочками (в мышечной оболочке предсердий 2 слоя мышц — циркулярный и продольный, а в желудочках 3 слоя — наружный и внутренний продольные, общие для желудочков, и средний циркулярный,

раздельный для каждого желудочка); 3) эндокард, выстилающий полость сердца и образующий створки клапана (дубликатура эндокарда).

Миокард состоит из миокардиоцитов, отграниченных друг от друга вставочными дисками, отметив сходство в их строении со скелетной поперечнополосатой тканью (наличие поперечной исчерченности) и отличия (ядра миоцитов расположены не по периферии, а в центре клетки).

Околосердечная сумка (перикард) — замкнутый серозный мешок, в котором помещается сердце, состоит из наружного — волокнистого — слоя и внутреннего — серозного, представленного париетальной и висцеральной (эпикард) пластинками, ограничивающими полость перикарда, заполненную серозной жидкостью.

В начальном отделе восходящей аорты расположены устья правой и левой венечных артерий, кровоснабжающих сердце. Правая венечная артерия проходит в венечной борозде сердца справа от аорты и ее ветви — в задней межжелудочковой борозде. Левая венечная артерия проходит между легочным стволом и левым ушком сердца; ее передняя межжелудочковая ветвь — в одноименной борозде, а левая огибающая ветвь направляется от аорты влево и назад по венечной борозде, где она анастомозирует с правой венечной артерией.

Пути оттока венозной крови от сердца: в заднем отделе венечной борозды между левым желудочком и левым предсердием расположен венечный синус, открывающийся в правое предсердие и осуществляющий отток венозной крови от всех отделов сердца, кроме передней стенки правого желудочка, от которой кровь по передним венам сердца непосредственно оттекает в правое предсердие. Малые вены сердца впадают в полости предсердий и желудочков.

Иннервация сердца осуществляется сердечными нервами, отходящими от правого и левого симпатических стволов, и сердечными ветвями блуждающих нервов. Проводящая система сердца представлена специализированными мышечными клетками сердца, синусно-предсердным узлом, раположенным между правым ушком и верхней полой веной (водитель ритма сердца); предсердно-желудочковым узлом и предсердно-желудочковым пучком, находящимся в межжелудочковой перегородке под эндокардом; правой и левой ножками пучка, идущими к соответствующим желудочкам. Эта система передает импульсы ко всем отделам сердца, координируя последовательность их сокращения.

Аорта и ее ветви.

Восходящая аорта: венечные артерии.

Дуга аорты: плечеголовной ствол, левая общая сонная артерия, левая подключичная артерия. Плечеголовной ствол вскоре делится на правую общую сонную артерию и левую подключичную артерию. Общие сонные артерии делятся на наружную и внутреннюю сонные артерии. Внутренняя сонная артерия на шее ветвей не дает. Через сонный канал она проникает в полость черепа, где, пройдя пещеристую пазуху, отдает глазную артерию к органу зрения, переднюю и среднюю мозговые артерии — к головному

мозгу, заднюю соединительную артерию— к задней мозговой артерии (ветвь подключичной артерии).

На таблице следует рассмотреть строение артериального круга большого мозга, в формировании которого участвуют передние и средние мозговые артерии, передние и задние соединительные артерии — из системы внутренних сонных артерий, а также задние мозговые артерии — из системы подключичной артерии (через позвоночную и основную артерии). Наружная сонная артерия проецируется от места своего начала до уровня височно-нижнечелюстного сустава, где делится на конечные ветви: поверхностную височную и верхнечелюстную артерии. Пульсация поверхностной височной артерии прощупывается впереди наружного слухового прохода. Из других ветвей наружной сонной артерии легко показать проекцию на кожу лица лицевой артерии, которая огибает край нижней челюсти спереди жевательной мышцы и направляется к углу рта, а затем к медиальному углу глаза. Кровоснабжение органов, мышц и кожи шеи и головы осуществляется ветвями наружной сонной артерии.

Подключичные артерии выходят через верхнее отверстие грудной клетки на шею, ложатся на 1-е ребро, проходят в межлестничных промежутках и проникают в подмышечную ямку, где получают название подмышечных артерий. До входа в межлестничный промежуток от подключичной артерии отходят: позвоночная артерия, снабжающая кровью головной и спинной мозг, а также глубокие мышцы шеи; внутренняя грудная артерия, идущая к перикарду, диафрагме, грудной клетке; щито-шейный ствол, несущий кровь к щитовидной железе, гортани, глотке, трахее, к мышцам шеи. В межлестничном промежутке от подключичной артерии отходит реберно-шейный ствол, снабжающий кровью задние мышцы шеи и мышцы двух верхних межреберных промежутков, а также поперечная артерия шеи.В подмышечной ямке находится подмышечная артерия.Ее ветви снабжают кровью мышцы области плечевого сустава. В медиальной борозде плеча лежит плечевая артерия, идущая вместе со срединным нервом; в плече-мышечном канале — глубокая артерия плеча; между плечелучевой мышцей и лучевым сгибателем запястья — лучевая артерия; между локтевым сгибателем запястья и мышцами-сгибателями (поверхностным и глубоким) — локтевая артерия (более крупная). В области лучезапястного сустава расположены ладонная и тыльная артериальные сети сустава. На ладонной поверхности кисти находятся поверхностная и глубокая (под сухожилиями сгибателей пальцев) артериальные дуги, образованные ветвями локтевой и лучевой артерий. Общие ладонные пальцевые артерии идут от поверхностной ладонной дуги по направлению к 2, 3 и 4-му межпальцевым промежуткам и к латеральному краю 5-го пальца.

Нисходящая аорта (продолжение дуги аорты), идет слева вдоль позвоночного столба на уровне от IV грудного до IV поясничного позвонка, где она делится на свои конечные ветви — правую и левую общие подвздошные артерии. На всем протяжении нисходящая аорта отдает пристеночные и висцеральные ветви (к органам); пристеночные ветви

грудной аорты, расположенные в заднем средостении: 10 пар межреберных артерий, идущих вдоль нижних краев ребер и снабжающих кровью мышцы десяти нижних межреберных промежутков, боковые отделы груди, мышцы и кожу спины, верхние отделы передней стенки живота, спинной мозг и его оболочки, а также верхние диафрагмальные (правую и левую) артерии, снабжающие кровью диафрагму, и висцеральные ветви грудной аорты, которые идут к органам грудной полости; брюшную аорту, расположенную в области живота на позвоночнике позади желудка, двенадцатиперстной кишки, поджелудочной железы и корня брыжейки тонкой кишки. Пристеночные ветви брюшной аорты (нижние диафрагмальные артерии, снабжающие кровью диафрагму, 4 поясничные артерии, идущие между поперечными отростками поясничных позвонков и снабжающие кровью поясничные позвонки, спинной мозг, мышцы поясничной области и живота) — парные, тогда как срединная крестцовая артерия — непарная (она является продолжением аорты и разветвляется на тазовой поверхности крестца и копчика); непарные висцеральные ветви брюшной аорты: 1) чревный ствол, отходящий от аорты над верхним краем поджелудочной железы на уровне XII грудного позвонка, его 3 ветви — общую печеночную артерию, снабжающую кровью желудок, желчный пузырь, двенадцатиперстную кишку и поджелудочную железу; селезеночную артерию, идущую по верхнему краю поджелудочной железы и дающую ветви к желудку, к большому сальнику, к поджелудочной железе, к селезенке; левую желудочную артерию, проходящую по малой кривизне желудка (слева направо); 2) верхнюю брыжеечную артерию, которая начинается ниже чревного ствола на уровне I поясничного позвонка, позади головки поджелудочной железы, идет в брыжейке тонкой кишки и дает ветви к поджелудочной железе, тощей и подвздошной кишкам (18—20 ветвей), слепой, восходящей и поперечной ободочной кишкам; 3) нижнюю брыжеечную артерию, отходящую от нижнего отдела брюшной аорты на уровне III поясничного позвонка за пристеночным листком брюшины, дающую ветви к нисходящей и сигмовидной ободочным кишкам и к верхнему отделу прямой кишки; между верхней и нижней брыжеечными артериями, на поперечной ободочной кишке, имеются анастомозы; парные висцеральные ветви брюшной аорты: средние надпочечные артерии, отходящие от нее на уровне I поясничного позвонка; почечные артерии, отходящие на уровне II поясничного позвонка; яичковые или яичниковые артерии, идущие к половым железам; наружную и внутреннюю подвздошные артерии, на которые делится общая подвздошная артерия у верхнего края крестцово-подвздошного сочленения; париетальные ветви внутренней подвздошной артерии, идущие к мышцам поясничной области, ягодичным мышцам, к позвоночному столбу и спинному мозгу; запирательную артерию, выходящую из полости таза через одноименный канал и отдающую ветви к приводящим мышцам и коже бедра, а также к тазобедренному суставу; висцеральные ветви внутренней подвздошной артерии, которые

осуществляют кровоснабжение органов малого таза, промежности, нижнего отдела прямой кишки и наружных половых органов; бедренную артерию, проникающую на бедро через сосудистую лакуну и расположенную в борозде между подвздошно-поясничной и гребенчатой мышцами; ее ветвь — глубокую артерию бедра (основные ветви бедренной артерии снабжают кровью переднюю брюшную стенку, подвздошную кость, все образования на бедре, кожу наружных половых органов и коленный сустав); подколенную артерию, которая расположена на дне подколенной ямки и является продолжением бедренной артерии (через бедренно-подколенный канал бедренная артерия проникает в подколенную ямку) и у нижнего края подколенной мышцы делится на переднюю и заднюю большеберцовые артерии, переходящие в артерии стопы: передняя — в тыльную артерию стопы, задняя — в медиальную и латеральную подошвенные артерии. Ветви подколенной артерии снабжают кровью нижние отделы мышц бедра, коленный сустав, головки икроножной мышцы, а передняя и задняя большеберцовые артерии — голень и стопу. Между артериями нижней конечности формируются анастомозы, а вокруг суставов — артериальные сети.

Надо уметь прощупывать пульсацию артерий (плечевой, лучевой, лицевой, поверхностной височной, тыльной артерии стопы и др.) и знать, где их прижимать в случае необходимости остановки кровотечения. Навыки в определении пульса необходимы тренеру и педагогу по физическому воспитанию для контроля за сердечной деятельностью, а спортсменам — для самоконтроля. Прощупывание пульсации артерий производится ладонной поверхностью дистальных фаланг 2, 3 и 4-го пальцев. При этом необходимо пальцы располагать по ходу артерий, чтобы прощупать большую ее часть и таким образом получить больше возможностей определять количественные и качественные показатели пульса.

На голове спереди наружного слухового прохода прощупывается пульсация поверхностной височной артерии; спереди жевательной мышцы, у нижнечелюстной кости, — пульсация лицевой артерии, в области сонного треугольника — пульсация общей сонной артерии, которая прилегает к бугоркам поперечных отростков V—VI шейных позвонков; в области верхней трети плеча по медиальной борозде двуглавой мышцы плеча — пульсация плечевой артерии, а в дистальном отделе предплечья на ладонной поверхности лучевой кости — пульсация лучевой артерии; в области бедренного треугольника под паховой связкой (приблизительно на ее середине) — пульсация бедренной артерии. Сосчитать пульс на подколенной, передней большеберцовой, задней большеберцовой и подошвенных артериях очень трудно, так как они закрыты мышцами. Для этой цели можно воспользоваться тыльной артерией стопы, пульсация которой определяется спереди на границе между голенью и стопой, на середине расстояния между латеральной и медиальной лодыжками. Для закрепления навыка в подсчете пульса рекомендуется сосчитать пульс.

Вены. Отток крови происходит по трем системам вен: 1) вены, в которые оттекает кровь от стенки сердца; 2) вены системы верхней полой вены, собирающие кровь главным образом от головы, шеи, верхних конечностей, стенок грудной клетки и органов грудной полости; 3) вены системы нижней полой вены, собирающие кровь от нижних конечностей, таза, стенок и органов брюшной полости.

На таблицах надо последовательно рассмотреть верхнюю полую вену и вены, ее формирующие, — правую и левую плечеголовные, каждая из которых образуется из слияния внутренней яремной и подключичной вен; в заднем средостении справа — непарную вену, собирающую кровь от поясничной области, стенок и органов грудной полости (кроме легких и сердца) и осуществляющую анастомоз между верхней и нижней полыми венами; внутреннюю яремную вену, идущую в составе сосудисто-нервного пучка шеи, до ее начала от яремного отверстия, куда впадает сигмовидная пазуха, выносящая кровь из полости черепа; на шее — наружную и переднюю яремные вены; в переднем лестничном промежутке — подключичную вену, являющуюся продолжением подкрыльцовой вены; на задней стенке брюшной полости справа от аорты — нижнюю полую вену, в которую оттекает кровь от парных органов брюшной полости, печени, стенок и органов малого таза (кроме верхних 2/3 прямой кишки) и нижних конечностей, а также вены, ее образующие, — правую и левую общие подвздошные, каждая из которых в полости малого таза образуется из слияния внутренней и наружной подвздошных вен; воротную вену, собирающую кровь от непарных органов брюшной полости, лежащую позади головки поджелудочной железы, а также ее притоки: селезеночную, верхнюю и нижнюю брыжеечные вены. На конечностях, туловище, голове и шее имеются поверхностные вены, отводящие кровь от кожи, подкожной жировой клетчатки и поверхностных мышц, и глубокие вены, которые обычно в числе двух сопровождают одноименные артерии и собирают кровь от глубоких мышц и костей. Вокруг отдельных органов вены образуют венозные сплетения. Латеральная подкожная вена руки (головная) начинается на тыльной стороне кисти, у большого пальца, проходит по латеральной стороне предплечья, в латеральной борозде плеча, в дельтовидно-грудной борозде и впадает в подмышечную вену; медиальная подкожная вена руки (царская) формируется из вен кисти с локтевой стороны, идет по медиальному краю предплечья, медиальной борозде плеча, на середине которой впадает в плечевую вену; срединная вена локтя является анастомозом между этими венами и расположена в области локтевой ямки; большая подкожная вена ноги начинается в области большого пальца, идет по медиальному краю стопы, медиальной поверхности голени и бедра и впадает под паховой связкой в бедренную вену; малая подкожная вена ноги берет начало на латеральной поверхности стопы, проходит по задней поверхности голени и впадает в подколенную вену.

ЛИМФАТИЧЕСКАЯ СИСТЕМА И ОРГАНЫ ИММУНОГЕНЕЗА.

Лимфатическая система является составной частью сосудистой системы (рис.7). Ее основные функции — проведение лимфы от тканей в венозное русло, образование лимфоидных элементов (некоторых клеток крови и лимфы), уничтожение попадающих в организм микроорганизмов и других вредных инородных частиц. Соответственно этим функциям лимфатическую систему образуют: пути, проводящие лимфу (лимфатические капилляры, слепо начинающиеся в тканях, лимфатические сосуды, лимфатические стволы и протоки); лимфатические узлы, расположенные по ходу лимфатических сосудов. Строение стенки лимфатических сосудов сходно со строением стенки вен. Однако стенка лимфатических сосудов тоньше, в них значительно больше клапанов. По лимфатическим сосудам течет лимфа, которая по своему составу близка к крови, но не содержит эритроцитов. Передвижению лимфы способствуют такие факторы, как сокращение мышц, массаж, присасывающее действие грудной клетки, сокращение мышечных элементов в стенках лимфатических сосудов, пульсации рядом лежащих артерий. Самыми крупными лимфатическими сосудами являются грудной проток и правый лимфатический проток. Грудной проток собирает лимфу от нижней половины тела (нижней части туловища, нижних конечностей) и левой верхней половины тела (левой половины головы, шеи,грудной клетки с ее содержимым и левой верхней конечности) и впадает в левый венозный угол, т. е. место слияния левых внутренней ярёмной и подключичной вен. В правый лимфатический проток оттекает лимфа от правой верхней половины тела. Он впадает в правый венозный угол. Лимфатические узлы функционируют как биологические фильтры, задерживающие и разрушающие микроорганизмы и образующие лимфоидные элементы. Наиболее крупными группами поверхностно лежащих узлов являются подмышечные, надключичные, подключичные, паховые.

Органы иммунной системы. Иммунная система обеспечивает иммунную защиту организма за счет клеточных элементов иммунной системы, которыми являются лимфоциты и плазмоциты. Иммунную систему составляют лимфатические узлы, селезенка, костный мозг, вилочковая железа, или тимус, а также лимфоидная ткань стенок дыхательной и пищеварительной систем, к которой относятся миндалины, групповые лимфоидные узелки червеобразного отростка, групповые и одиночные лимфоидные узелки подвздошной кишки. Селезенка является наиболее крупным органом иммунной системы, длина которого достигает 12 см, а вес - 150–200 г (рис.10). Она располагается в левом подреберье, проецируясь широким концом на грудную клетку между IX и XI ребрами, имеет характерный буровато-красный оттенок, уплощенную вытянутую форму и мягкую консистенцию. Селезенка фиксируется в определенном положении при помощи диафрагмально-селезеночной связки и желудочно-

селезеночной связки. Сверху ее покрывает фиброзная оболочка, срастающаяся с серозной оболочкой (брюшиной).

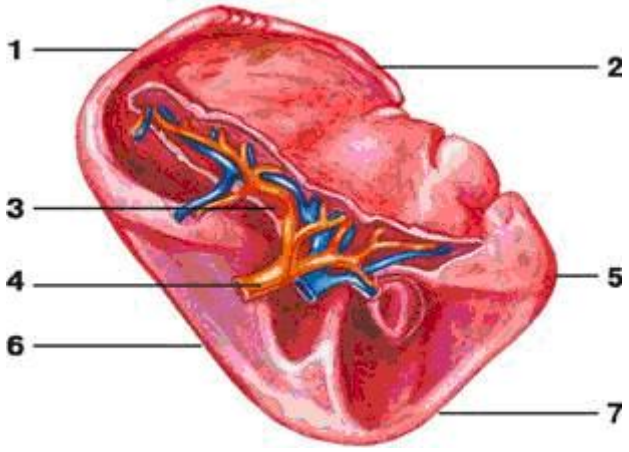

Рис.10. Селезенка:

1 - задний конец;
2 - верхний край;
3 - ворота селезенки;
4 - селезеночная артерия;
5 - селезеночная вена;
6 - нижний край;
7 - передний конец

Костный мозг (medulla ossium) является главным органом кроветворения. У новорожденных он заполняет все костномозговые полости и характеризуется красным цветом. По достижении 4–5 лет в диафизах трубчатых костей красный костный мозг замещается жировой тканью и приобретает желтый оттенок. У взрослого человека красный костный мозг сохраняется в эпифизах длинных костей, коротких и плоских костях. Его общая масса достигает 1,5 кг. Красный костный мозг образуется миелоидной тканью, в которой содержатся стволовые кроветворные клетки. Данные клетки являются родоначальниками всех форменных элементов крови и с ее током попадают в органы иммунной системы, где осуществляется их дифференцирование. Часть стволовых клеток попадает в вилочковую железу, где они дифференцируются как Т-лимфоциты, то есть тимусзависимые. В дальнейшем они расселяются по определенным участкам, называемым тимусзависимыми зонами лимфатических узлов и селезенки. Т-лимфоциты разрушают отжившие или злокачественные клетки, а также уничтожают

чужеродные клетки, то есть обеспечивают клеточный и тканевый иммунитет.Оставшаяся часть стволовых клеток попадает в другие органы иммунной системы, где они дифференцируются как клетки, принимающие участие в гуморальных реакциях иммунитета, то есть В-лимфоциты, или бурсозависимые. Наименование этих клеток идет от названия присутствующей у птиц сумки Фабрициуса, представляющей собой скопление лимфатической ткани в стенке клоаки. Предполагается, что у человека подобная сумка либо может располагаться в костном мозге, либо ее представляют групповые лимфоидные узелки подвздошной кишки и червеобразного отростка. В-лимфоциты являются родоначальниками клеток, вырабатывающих антитела, или иммуноглобулины, и расселяются в бурсозависимых зонах периферических органов иммунной системы. Вилочковая железа выполняет иммунологическую функцию, функцию кроветворения и осуществляет эндокринную деятельность. Последний факт позволяет причислить ее не только к органам иммунной системы, но и к органам внутренней секреции. В вилочковой железе осуществляется дифференцирование стволовых клеток красного костного мозга, попадающих в подкапсульную зону подкоркового вещества. Поэтому она является источником Т-лимфоцитов, то есть центральным органом иммунной системы. По отношению к ней лимфатические узлы и селезенка являются периферическими органами. Вилочковая железа находится в верхнем отделе средостения, залегая перед околосердечной сумкой, дугой аорты, верхней полой и плечеголовной вен. Ее передняя поверхность соприкасается с рукояткой и телом грудины, а к боковым поверхностям прилегают участки легочной ткани и средостенная плевра. В вилочковой железе выделяют правую и левую доли, расположение которых обусловило название органа. Лимфоидная ткань стенок дыхательной и пищеварительной систем: миндалины, групповые лимфоидные узелки червеобразного отростка, групповые лимфоидные узелки подвздошной кишки, одиночные лимфоидные узелки подвздошной кишки.

Контрольные вопросы

1. Какие сосуды называются артериями и какие венами?
2. Как построены стенки артерий, вен, капилляров, лимфатических сосудов?
3. В чем сущность коллатерального (окольного) кровообращения?
4. Какое строение имеют форменные элементы крови, где они образуются?
5. Какие кровеносные сосуды впадают в правое и левое предсердия?
6. Какие сосуды выходят из желудочков сердца (левого и правого)?
7. Как построена стенка сердца?
8. Какие имеются в сердце клапаны и где они располагаются?
9. Какие кровеносные сосуды снабжают кровью сердце?
10. Что относится к проводящей системе сердца?
11. Как проецируются контуры сердца на переднюю поверхность грудной клетки?

12. На какие части подразделяется аорта?
13. Какие артерии отходят от дуги аорты?
14. Какие артерии снабжают кровью головной мозг?
15. Какие крупные артерии имеются на верхней конечности?
16. Какие ветви отходят от грудной аорты к грудной стенке и к органам грудной полости?
17. Какие артерии отходят от брюшной аорты к брюшной стенке и к органам брюшной полости (парные и непарные ветви)?
18. Какие имеются артерии на нижней конечности? Как они проецируются?
19. От каких частей тела собирает кровь верхняя полая вена и от слияния каких вен она образуется?
20. Какие имеются подкожные вены на верхней и нижней конечности? Как они проецируются?
21. Откуда собирает кровь внутренняя яремная вена?
22. Какие вены впадают в нижнюю полую вену?
23. От каких органов собирает кровь воротная вена и куда она впадает?
24. Как образуются анастомозы между воротной и полыми венами, каково их функциональное значение?
25. От слияния каких лимфатических стволов образуется грудной проток и от каких частей тела он собирает лимфу?
26. Какой лимфатический проток собирает лимфу от правой верхней четверти тела?
27. Какие факторы способствуют движению лимфы?
28. Как построены и какую функцию выполняют лимфатические узлы?
29. Как построена вилочковая железа?
30. Где расположена селезенка, каково ее строение и какую функцию она выполняет?
31. Какие органы обеспечивают иммунологическую защиту организма?

Задания:

1. Ознакомится со строением мочеполовой системы
2. Зарисовать и подписать рисунки:
   - общий план строения стенки сосудов;
   - схема артериального круга большого мозга;
3. Найти в тексте ответы на контрольные вопросы и выделить их цветными фломастерами.